Chirurgie von Vena-cava-inferior (VCI)-assoziierten Tumorläsionen – Überblick, Fallserie und Behandlungsergebnisse

Strahlentherapie beim Nierenzell-Karzinom eine Option in der Palliation

Perspektiven durch Psychoonkologie 2008: Effektivität psychoonkologischer Interventionen

tumorzentrum aktuell

Tumorzentrum Magdeburg/Sachsen-Anhalt e.V.

Johanniter-Krankenhaus
Genthin-Stendal gGmbH

2/2008

Wir wünschen allen Mitgliedern und Partnern des Tumorzentrums Magdeburg/Sachsen-Anhalt e.V. ein frohes Weihnachtsfest und ein gutes neues Jahr.

Wir danken Ihnen herzlich für Ihr Engagement und hoffen auf eine weiterhin gute gemeinsame Arbeit.

Prof. Dr. G. Gademann
Vorsitzender des Vorstands

Dr. Beatrix Böhme
Geschäftsführerin

Editorial Seite 05

Aus Wissenschaft und Forschung

- Chirurgie von Vena-cava-inferior (VCI)-assoziierten Tumorläsionen - Überblick, Fallserie und Behandlungsergebnisse Seite 06
  Zuhir Halloul, Frank Meyer, Frank Eder, Christoph Huth, Jörg Tautenhahn, Lioudmila Michael, Mathias Weber, Hans Lippert
- Strahlentherapie beim Nierenzell-Karzinom eine Option in der Palliation Seite 16
  Günther Gademann und Peter Hass

Berichte

- Perspektiven durch Psychoonkologie 2008: Effektivität psychoonkologischer Interventionen Seite 22
  Michael Koehler, Annette Bölter, Julia Lange, Elif Dogan, Viktoria Heine, Jörg Frommer
- Aktuelle Beschlüsse des Gemeinsamen Bundesausschusses (G-BA) Seite 28

Personalia

- PD Dr. med. Martin Mohren Seite 30
- Prof. Dr. med. Holger Amthauer Seite 30

Termine Seite 31

IMPRESSUM

Herausgeber
Tumorzentrum Magdeburg/Sachsen-Anhalt e.V.
Universitätsklinikum A.ö.R.
Leipziger Straße 44
39120 Magdeburg
http://www.med.uni-magdeburg.de/tzm/
e-mail: tumorzentrum@med.ovgu.de

Redaktion
Prof. Dr. G. Gademann
Dr. B. Böhme

Layout
Müller Marketing
Agentur für Marketing & Kommunikation
www.muellermarketing-md.de

Druck
Druckerei Lohmann
Markt 23
39435 Egeln

Titelfotos
Johanniter Krankenhaus Genthin-Stendal

Dezember 2008

Liebe Mitglieder, liebe Leserinnen und Leser,

man glaubt es kaum, schon wieder geht ein Jahr mit Riesenschritten seinem Ende zu. Ein Blick zurück: Wir haben in diesem Jahr einen neuen Vorstand gewählt, dessen Aufgabe es auch sein wird, die Arbeitsweise und Struktur und die Positionierung des Tumorzentrums mit Blick auf die sich verändernden Bedingungen in der Patientenversorgung anzupassen. Steigende Patientenzahlen und politische Entscheidungen wie der Gesundheitsfonds, das Ende der Anschubfinanzierung und die neue Vergütungssituation genauso wie die Zulassung von Kliniken zu ambulanten Leistungen nach Paragraph §116b SGB V haben ihre Auswirkungen und erfordern permanente Anpassungen der Versorgungsstrukturen. Dazu gehören zum einen die Initiativen zur Bildung und Zertifizierung von Organzentren aber auch weitere Versorgungsformen in der Onkologie.

Wir wollen im Rahmen der nächsten Mitgliederversammlung am 17. Juni 2009 diese gesundheitspolitischen Gesichtspunkte gern mit Ihnen diskutieren.

Zu den wesentlichen Aufgaben eines Tumorzentrums gehört die Dokumentation von Krankheitsverläufen in einem klinischen Register mit dem Ziel, die Versorgung, wie auch die Versorgungsdefizite darstellen und verbessern zu können (Memorandum der Arbeitsgemeinschaft Deutscher Tumorzentren). Diese Aufgabe fand nun Eingang in den Nationalen Krebsplan, der in diesem Jahr vorgestellt wurde. Darin ist die onkologische Qualitätsberichterstattung für Leistungserbringer, Entscheidungsträger und Patienten angesprochen. Dazu gehören:

- der flächendeckende Ausbau der klinischen Krebsregister zur Erfassung und Verbesserung der Qualität der Versorgung aller Krebskranken,
- die stärkere Vernetzung regionaler klinischer Krebsregister,
- die stärkere Vernetzung von klinischen und epidemiologischen Krebsregistern,
- die Rückmeldung der Daten an alle beteiligte Leistungserbringer in Form einer strukturierten, kritischen Ergebnisbewertung,
- die transparente Darstellung der Versorgungsergebnisse für Kliniken, Ärztinnen und Ärzte, Betroffene und Öffentlichkeit, z. B. in Form von frei zugänglichen Berichten (Internet, Printmedien).

Hintergrund des ersten Punktes ist sicher auch der unterschiedliche Entwicklungsstand der klinischen Register in Deutschland, primär eine Folge von Rahmenbedingen (u. a. Finanzierung, gesetzliche Grundlagen wie die Meldepflicht).

Die Aktivitäten vor Ort: Unser klinisches Register ist stark in die Dokumentation und die Auswertung für die in der Region neu entstandenen Organzentren einbezogen worden. Das hat wesentlich dazu beigetragen, dass weitere Fortschritte in der klinischen Tumordokumentation erreicht wurden, sowohl die inhaltliche Qualität als auch die Quantität betreffend. Dennoch können wir noch nicht zufrieden sein, denn der Erfassungsgrad der Erkrankungen insgesamt ist noch nicht optimal. Wir möchten einerseits allen Kolleginnen und Kollegen danken, die regelmäßig ihrer Meldepflicht nachkommen, andererseits aber noch einmal darum bitten, alle Tumorpatienten dem klinischen Register zu melden, damit ein Erfassungsgrad erreicht wird, der flächendeckend für unseren Einzugsbereich aber auch landesweit, in Zusammenarbeit mit den Registern der Tumorzentren Halle und Dessau, evidente Auswertungen (z. B. Behandlungskohorten, Kohorten von Kliniken, kalendarische Kohorten) zulässt.

Unsere Vorstellungen zum „tz aktuell“:
Beginnend in der nächsten Ausgabe soll es immer einen aktuellen Schwerpunktbeitrag geben, der knapp und präzise den Stand zu einer bestimmten Entität zusammenfasst.
Das „tz aktuell“ soll keine Kommunikationseinbahnstraße sein. Wir laden Sie nochmals herzlich ein, uns Ihre Beiträge für die Rubriken „Wissenschaft und Forschung“ und „Berichte“ sowie auch Anregungen und Kommentare zuzusenden bzw. mitzuteilen.
Unter der Rubrik „Termine“ nehmen wir auch Ihre Fortbildungsveranstaltungen auf.

Mit freundlichen, kollegialen Grüßen

G. Gademann B. Böhme

Chirurgie von Vena-cava-inferior (VCI)-assoziierten Tumorläsionen - Überblick, Fallserie und Behandlungsergebnisse

Surgery of inferior vena cava (IVC)-associated malignant tumor lesions – Overview, case series and treatment results

*Originalmanuskript in Englisch bereits unter folgenden bibliographischen Angaben publiziert: "Surgery of inferior vena cava associated malignant tumor lesions. Vasa 2008;1:68-80 (DOI 10.1024/0301-1526.37.1.68)". Deutscher Nachdruck mit Autorisierung durch Editor-in-Chief (Prof. Dr. med. A. Creutzig, Thea- Bähnisch- Weg 12, D-30657 Hannover – 13. 08. 2008).

Zuhir Halloul, Frank Meyer, Frank Eder, Christoph Huth, Jörg Tautenhahn, Lioudmila Michael, Mathias Weber, Hans Lippert

Klinik für Allgemein-, Viszeral- und Gefäßchirurgie, Arbeitsbereich Gefäßchirurgie, *Klinik für Herz- und Thoraxchirurgie, Universitätsklinikum, Magdeburg

Zusammenfassung

Hintergrund: Tumorläsionen der V. vava inferior (VCI) können sich von der Vene selbst oder von malignen Tumorinfiltrationen des umgebenden Gewebes entwickeln. Tumoren mit in die V. cava reichenden Tumorzapfen verdienen dabei noch eine besondere Beachtung.
Das Ziel dieser außergewöhnlichen und repräsentativen Fallserie aus einem chirurgischen Zentrum war, die spezifische, individuell adaptierte operative Vorgehensweise und deren Ergebnisse, verbunden mit prognostischen Betrachtungen, zu analysieren.
Patienten und Methoden: In einem Zeitraum von 6 Jahren wurden alle Patienten mit Tumorläsionen der VCI mit patienten- und tumorspezifischen Merkmalen konsekutiv erfasst. Diagnostische Parameter und therapeutisches Management wurden dokumentiert und das kurz- bzw. langfristige „Outcome" (Komplikationsrate, perioperative Morbidität/Mortalität, Rezidivrate, Überleben) durch periodische „Follow-up" - Untersuchungen bestimmt.
Ergebnisse: Insgesamt wurden 12 Patienten in der Studie im Zeitraum vom 01.01.01-31.12.07 erfasst: 6 primäre VCI-Tumore (Leiomyosarkome) und 6 sekundäre VCI-Tumore (2 retroperitoneale Läsionen: 16,7 %; 3 Nierenzellkarzinome: 25 %; 1 Nebennierenzellkarzinom: 8,3 %). 4 der sekundären VCI- Tumore hatten Tumorzapfen in der VCI gebildet. Die R0-Resektionsrate war 83 %. Die perioperative Morbidität betrug 33 %, hingegen lag die hospitale Mortalität bei 8,3 % (n=1). Die chirurgische Rekonstruktion der VCI wurde in allen Fällen erreicht (100 %). Der durchschnittliche postoperative Beobachtungszeitraum betrug 20 Monate (Spannbreite: 1-58 Monate). Die Follow-up-Dokumentation erfasste 100 % der Patienten. 3 Patienten erlitten ein Tumorrezidiv (27,5 % von n=11). Während die Gesamtmortalität während des Beobachtungszeitraumes 27,5 % betrug, lag die Tumor-spezifische Mortalität bei 16 %.
Schlussfolgerung: Das primäre chirurgische Ziel ist die R0-Resektion des Tumors, um ein Langzeitüberleben ohne Tumorrezidiv einschließlich einer Rekonstruktion der VCI mit vernünftigem Nutzen-Risiko-Verhältnis zu erreichen. Die ansprechenden Ergebnisse dieser Fallserie zeigen, dass VCI-assoziierte Tumorläsionen chirurgisch therapierbar sind. Voraussetzungen hierzu sind die entsprechende Expertise des chirurgischen Teams, das suffiziente perioperative Management und ggf. Nutzung multimodaler Therapiekonzepte bei angemessener Überlebensrate. Die unterschiedliche Prognose der verschiedenen Tumorläsionen hängt von Tumorentität, Stadium, Resektionsstatus und individuellen Risikofaktoren ab.

Einleitung

Tumorprozesse der VCI können von der Vene selbst ausgehen oder durch eine Infiltration von Tumorläsionen von außen bedingt sein. BOWER unterteilt 3 verschiedene Arten von VCI-assoziierten Tumorläsionen [4]:

- Primäre Tumore, von der Vene selbst ausgehend, insbesondere von glatten Muskelzellen der Mittelschicht, die meist Leiomyosarkome darstellen.
- Sekundäre Tumore, die die Vene von außen infiltrieren.
- Eine spezielle Entität ist ein sekundärer Tumor mit Tumorthrombus in der Vene – solche Tumorzapfen erreichen häufig den rechten Herzvorhof.

Heutige technische und chirurgische Möglichkeiten erlauben die erfolgreiche Resektion solcher Tumormanifestationen. Die Interventionen erfordern sowohl erfahrene Abdominal-, Gefäß- und Herz-

Segmente (Ausdehnung)	Symptome	Prognose
1. Vom Einstrom der Lebervenen bis zum rechten Herzvorhof	• Tumor wächst häufig intraluminal • Okklusion der Lebervenen & VCI • Mögliches Budd-Chiari-Syndrom	Schlecht
2. Von der Einmündung der Nierenvenen bis zum Einstrom der Lebervenen	• Gute (nervale) Innervation um Pankreas, Duodenum, Leber & Nieren • Frühzeitig Schmerzen • Frühzeitig zu diagnostizieren	Besser
3. Vom Konfluenz der Iliacalvenen bis zur Einmündung der Nierenvenen	• Viel Fettgewebe in der anatomischen Umgebung • Langzeitig symptomlos • Große Tumormasse	Moderat

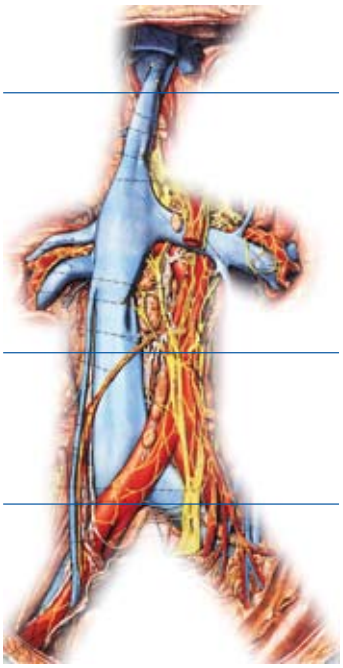

Abb. 1. Lokalisationen der VCI-assoziierten Tumorläsionen und relevanten VCI-Segmente zur Op-Planung (Klassifikation nach Kulayat [18]).

chirurgen als auch ein suffizientes perioperatives Management.

Das Ziel dieses Artikels ist es, einen Überblick über die chirurgischen Versorgungsmöglichkeiten zur Resektion der seltenen VCI-assoziierten Tumorläsionen durch ein interdisziplinäres Team als auch die chirurgischen Ergebnisse und die Analyse des fallspezifischen „Outcomes" anhand einer repräsentativen Fallserie zu geben.

Propädeutische Reflexionen

Eigentumore der VCI und assoziierte Tumore sind selten und können als Herausforderung hinsichtlich des adäquaten diagnostischen und therapeutischen Managements angesehen werden. Es gibt ein breites Spektrum von Tumorentitäten infolge der verschiedenartigen Lokalisation des Tumorursprungs. Die Symptomatologie wird von der Tumorlokalisation bestimmt und bezieht unspezifische Zeichen und Symptome als auch die Verlagerung anatomischer Strukturen, Thrombophilie und palpable Tumormasse mit ein. Das diagnostische Management umfasst Patientenanamnese, klinische Untersuchung und bildgebende Verfahren wie z. B. abdominellen Ultraschall und CT, um Tumorursprung und Ausmaß von Tumorwachstum, Infiltration in die adhärenten oder umgebenden Strukturen, Resektabilität und Vorkommen als auch Metastasenlokalisationen zu klären. Weiterhin erlauben heutige technische Möglichkeiten die hoch auflösende 3-D-Rekonstruktion durch Multislice-CT-Scanner nach iv-Kontrastmittelapplikation [5]. Das chirurgische Herangehen ist anspruchsvoll, welches eine kritische präoperative Einschätzung der Operabilität und Resektabilität der Tumorläsion erfordert [7,11,12]. Die Operation sollte in einem chirurgischen Zentrum mit einem verfügbaren interdisziplinären Team erfahrener Abdominal-, Gefäß- und Herzchirurgen, einer adäquaten ITS-Kapazität und ausreichender finanzieller Absicherung erfolgen. Die Wahl des chirurgischen Vorgehens hängt von Tumorlokalisation und Ausmaß des Tumorwachstums ab. Für die operative Planung verwendeten wir die Klassifikation von Kulayat [14], der die VCI in 3 Segmente unterteilt (Abb. 1):

1. Oberes Segment (Level 1), sich vom Einstrom der hepatischen Venen bis zum rechten Vorhof erstreckend,
2. Mittleres Segment (Level 2), sich von den Nierenvenen bis zu den hepatischen Venen ausdehnend,
3. Unteres Segment (Level 3), ab Zusammenfluss der Iliacal- bis zum Einstrom der Nierenvenen.

Die Tumormasse sollte radikal einschließlich eines umgebenden Tumor-freien Resektionsrandes und einer läsionsfreien Tumorkapsel reseziert werden.

Komplett resezierte Gefäße sind mit beringten PTFE- Prothesen zu ersetzen, wobei im Falle von tangentialen Resektionen, ein PTFE-Patch oder eine primäre Naht in Abhängigkeit von der Größe des Gefäßwanddefekts Anwendung finden können. Resektionen von Gefäßzusammenflüssen erfordern die Reinsertion der peripheren Venen in die VCI. Tumorzapfen in den rechten Herzvorhof machen eine Atriotomie und Tumordissektion notwendig.

Primärtumore (VCI-Leiomyosarkome)

Das VCI-Leiomyosarkom ist ein maligner Tumor aus der Gruppe primärer Gefäßneoplasien. Schätzungsweise 2 % der Weichteilsarkome haben einen Gefäßursprung; die VCI ist in 60 % dieser Fälle betroffen, gefolgt von der Pulmonalarterie. Dieser Tumor wächst sehr langsam und verursacht für eine lange Zeit keine Symptome. Die glatten Muskelzellen der VCI-Wand ist die Ursprungsschicht. Der Tumor dehnt sich durch intra- und extraluminales Wachstum aus und infiltriert gewöhnlich nicht die umgebenden Strukturen in der Mehrheit der Fälle. Es ist jedoch fraglich, ob das Leiomyosarkom in die VCI infiltriert oder eher von innen nach außen wächst. Infolge des ähnlichen Wachstumsmusters primärer Leiomyosarkome, die von retroperitonealen Muskelzellen (kleine Gefäße: Wolff- und Müller-"Remnants") ausgehen, und VCI-assoziierter Leiomyosarkome, die von glatten Muskelzellen entspringen, sollte eine stets neoplastische Assoziation zur VCI angenommen werden mit dem eher möglichen Ursprung von der Gefäßinnenseite als von einem aggressiven Tumorwachstum eines retroperitonealen Weichteiltumors [15].

Ca. 40 % der Patienten haben schon Metastasen (Leber, Lunge, Skelett, Haut) zum Zeitpunkt der Diagnosestellung. Die relevanten Diagnostikmethoden umfassen Angio-CT, Phlebographie, Cavographie oder MR-Angiographie. Die Multislice-CT ist außerordentlich geeignet für die operative Planung wegen der multiplanaren Bildrekonstruktion axial und koronar. Das chirurgische Vorgehen schließt die En-bloc-Resektion des Sarkoms, gefolgt von der Rekonstruktion der VCI, ein, meist unter Nutzung einer Prothese. Die komplette Resektion (R0) aller Tumormanifestationen ist der einzige prognostische Parameter, der zu einer signifikant verlängerten Überlebenszeit führt [15]. Daher sollten alle Metastasen entfernt werden, wenn möglich. Es ist noch Gegenstand der Diskussion, ob ein Tumor-Debulking einen Einfluss auf die Länge des Überlebens hat oder wenigstens auf die Lebensqualität, wenn keine andere Behandlungsoption sinnvoll ist [18].

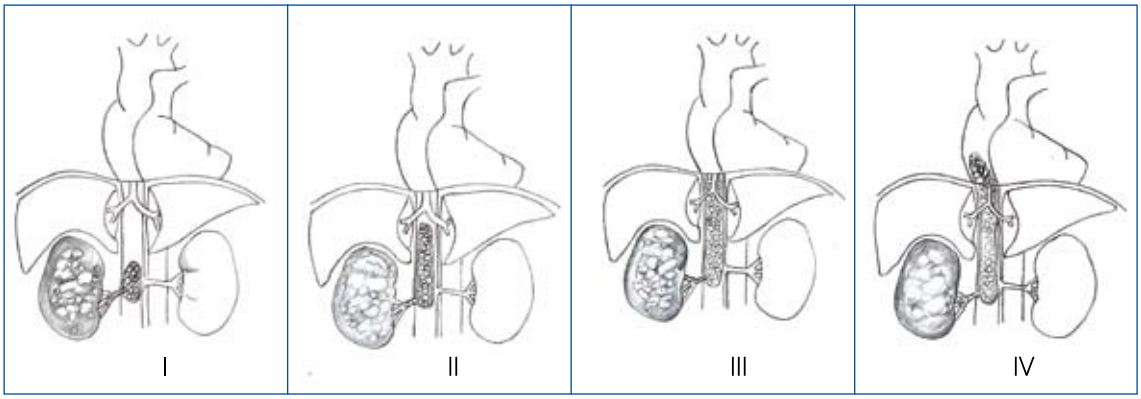

Abb. 2. Tumorthromben entsprechend der VCI- Klassifikation nach Staehler (I-IV) [21]:

I) Infrahepatisch
II) Unterhalb der hepatischen Venen
III) Infradiaphragmatisch
IV) Oberhalb des Diaphragmas.

Sekundäre VCI-Tumore

Sekundäre Tumore kommen durch infiltrierendes Tumorwachstum am oder in die VCI von extracavalen und retroperitonealen Weichteiltumorläsionen, Paragangliomas und sogar Metastasen vor. Die radikale Resektion ist ebenso zu fordern, um eine kurative Behandlung dieser Fälle zu erreichen.

Eine einzigartige Entität ist eine Tumorläsion, die durch die Formation eines intracavalen Tumor "thrombus" gekennzeichnet ist, der renal oder pararenal seinen Ausgang nimmt. Die Prognose für diese Tumore ist durchaus gut trotz der Präsenz von Tumorzapfen, wenn keine Metastasen beste-

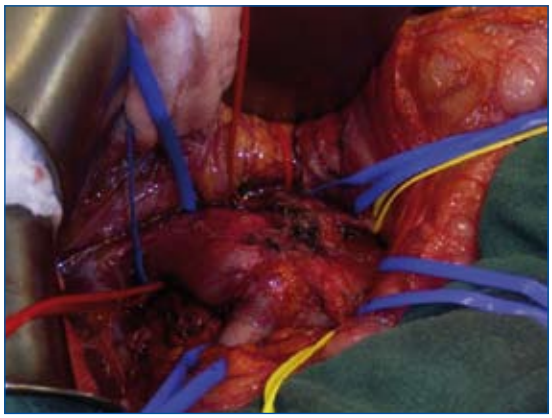

Abb. 3. Intraoperativer Situs eines VCI- Sarkoms vor der Resektion (Fall A1)

Abb. 4. Komplette Resektion eines von einem Leiomyosarkom Tumor- infiltrierten VCI- Segments (Fall A1)

hen und der intraluminale Tumorzapfen komplett entfernt werden kann. Tumorzapfen werden entsprechend der Klassifikation nach Staehler unterteilt (Abb. 2) [21]. Für die Operation von Typ III und IV wird z. B. eine extracorporale Zirkulation gebraucht.

Patienten und Methode

Über einen 6-Jahreszeitraum wurden alle konsekutiven Patienten mit VCI-spezifischen oder -assoziierten Tumorläsionen prospektiv dokumentiert und retrospektiv analysiert, die im chirurgischen Zentrum des Universitätsklinikums behandelt wurden. Maligne Tumore der VCI selbst wurden als Leiomyosarkome definiert, wobei VCI-assoziierte Tumore als solche Tumorläsionen betrachtet wurden, die die VCI infiltrieren oder Tumore mit intraluminalem (-cavalem) Tumorzapfen. Die relevanten Patienten wurden in eine Fallserie aufgenommen und evaluiert im Hinblick auf Patienten-, Tumor-, Diagnostik- und Therapie-spezifische Kriterien. Das „Outcome" wurde durch den R0-Resektionsstatus, ITS- und Krankenhausaufenthaltsdauer, perioperative Morbidität (allgemeine/spezifische Komplikationsrate), Letalität und Überleben wie dokumentiert durch „Follow-up" - Untersuchungen. Zusätzlich wurde die postoperative Lebensqualität mittels Karnofsky-Index ausgewertet. Alle Patienten unterzeichneten eine Einverständniserklärung vor der Operation.

Ergebnisse

Tabelle 1 gibt einen Überblick der Patienten-, Tumor-, Diagnostik- und Therapie-spezifischen Kriterien für Tumore der VCI und VCI-assoziierter Tumorläsionen. Vom 01. Januar 2001 bis 31. Dezember 2006 wurden 12 Patienten in die Fallserie aufgenommen: 6 Leiomyosarkome der VCI (50 %), nur Segmente 2 und 3 (entsprechend Kulayats Klassifikation - Abb. 1). 6 Patienten mit sekundären VCI-Tumoren wurden einer Operation unterzogen (2 retroperitoneale Tumore: 16,7 %; Seminommetastase, die die VCI infiltriert: n=1; Paragangliom: n=1; 3 Nierenzellkarzinome: 25 % und 1 Karzinom der Nebenniere: 8,3 %). Die Nierenzellkarzinome und der Nebennierentumor hatten einen Tumorthrombus in der VCI.

Ein breites Spektrum chirurgischer Techniken wurde angewandt. Wenn der Tumor nur einen Teil der VCI-Wand infiltriert, wurde das VCI-Segment entweder komplett reseziert und nachfolgend mit einer Prothese ersetzt (n=1) oder die Wand wurde partiell reseziert mit nachfolgender Defektdeckung durch PTFE-„Patch" (n=8). In 2 Fällen wurde die tangentiale Resektion an der VCI primär genäht und bei 2 weiteren Patienten wurde der intracavale Tumorzapfen ("Thrombus") nach Cavotomie entfernt (n=2). Im Gegensatz mussten Tumorthromben, die in den rechten Herzvorhof reichen, nach Sternotomie oder Atriotomie extrahiert werden einschließlich der Therapieoption, eine extracorporale Zirkulation einzubeziehen (n=2).

Das zweite chirurgische Ziel, die VCI suffizient zu rekonstruieren, wurde in allen Fällen erreicht. Während in 10 Fällen die R0-Resektion (83 %) dokumentiert wurde, war bei 2 Individuen ein Tumor-„Debulking" erreicht worden (17 %). Trotz des Fakts, dass die abdominale Tumorläsion komplett entfernt werden konnte, verblieben pulmonale Metastasen bei einer Frau. In keinem Fall war eine zweite operative Intervention zur chirurgischen Revision während des ersten Aufenthaltes der Patienten erforderlich. Die perioperative Morbidität betrug 33 % (n=4; Wundinfektion: n=1 [+ Harnwegsinfektion bei diesem Patienten – siehe unten];

Tab. 1. Patienten-, Tumor-, Diagnostik- und Therapie- spezifische Kriterien:

A) Tumor der VCI (Histologie: Leiomyosarkom)

KATEGORIE/ PATIENT	Alter [J]	Sex	Symptome	Tumor-Lokalisation	Metastasen / Infiltration von Nachbarorganen	Diagnostik	Op- Technik
01	54	F	Allgemeine Schwäche Gewichtsverlust Magenschmerz Übelkeit	Level 2 + 3	Leber (Segment 5-8; partiell 4+1) Lunge (diffus)	US CT Röntgen: Thorax /Abdomen Venöse CTA Biopsie (Leber)	VCI- Resektion mit Lymphadenektomie 20 mm beringte PTFE-Prothese Reimplantation der rechten + linkenNierenvene Extrakorporale Zirkulation
02	57	F	Schmerz im Oberbauch Erbrechen	Level 2 + 3		US + Duplex Angio- CT EUS	Wandresektion + Einmündung der linken Nierenvene PTFE- Patch Reimplantation der linken Nierenvene
03	62	M	Keine (US: Nierenstauung)	Level 2 + 3		US Angio- CT	Tumorresektion + rechter oberer Nierenpol PTFE- Patch Reimplantation der rechten Nierenvene
04	61	F	Abdominaldruck Epigastrischer Schmerz	Level 2	Infiltration des - Duodenum + - Colon transversum	Angio- CT Biopsie	1. R1- Tumorresektion + Titanclipplazierung 2. PTFE- Patch an der VCI-Vorderwand
05	59	F	Ödem an den unteren Extremitäten	Level 2	Lunge (18 Monate postop.)	US Angio- CT	Resektion von: - Tumor - Anteriorer VCI-Wand mit PTFE-Patch
06	70	F	Gewichtsverlust + Schwäche	Level 2	Kein(e)	US Angio- CT	Resektion von: - Tumor - Anteriorer VCI-Wand mit PTFE-Patch

B) VCI-assoziierte Tumorläsionen.

KATEGORIE/ PATIENT	Alter [J]	Sex	Symptome	Tumor-Lokalisation	Metastasen / Infiltration von Nachbarorganen	Diagnostik
01	54	F	Reduzierter AZ Stressdyspnoe Druck im Oberbauch	Hormonin- aktives adrenocorticales Karzinom + Tumorzapfen in der VCI + rechten Lebervene/ Herzvorhof		US CT Biopsie Endokrinologische Parameter
02	57	M	Makrohämaturie Gewichtsverlust	Rechtes Nierenzellkarzinom	VCI Paraaortale Lymphknoten	US MRT Angio- CT Biopsie Zytologie
03	80	F	Schmerzlose Pollakisurie Reduzierter AZ	Rechtes Nierenzellkarzinom	VCI-Thrombus ohne Karzinomzellen	US Angio- CT Szintigraphie
04	82	F	Schmerz im Unterbauch Blässe Anämie Allgemeine Schwäche Gewichtsverlust	Undifferenzierte maligne Tumorläsion der rechten Niere	VCI-Thrombus + VCI-Infiltration Lokale Lymphknoten	US Angio- CT Biopsie Szintigraphie
05	64	M	Schmerz im Unterbauch Harnwegsobstruktion Gewichtsverlust	Metastasierendes Seminom des rechten Hodens	Paracavale Lymphome mit VCI-Infiltration	US Angio- CT
06	38	F	Schmerz im Unterbauch	Paragangliom	Questionable IVC, infiltration Right renal obstruction	US Angio- CT

	Zusatzeingriffe	Histologie	Adjuvante Tx	"Follow up"	Überleben
	Erweiterte Hemihepatektomie (Segment 5-8, part. 4) + atypische Resektion (Segm. 1) Technische Cholezystektomie	Moderat differenziertes Leiomyosarkoma Keine Lymphknotenmetastasen (5x4x4 cm) Lebermetastasen R0 jeweils	Chemo -therapie	Alle 3 Monate (zuletzt: 11/05): - Guter AZ - Chylozyste 11 Monate postop.: - Entfernung weiterer Lebermetastasen (Segment 4)	15 Monate
	18 Monate postop.: Enukleation (5 lLeber-metastasen)	Moderat differenziertes Leiomyosarkom (ø: 5 cm)	Keine	18 Monate postop.: - 2. Leberresektion 24 Monate postop.: - Keine Beschwerden	Tod nach 36 Monaten postop. an Lebermetastasen
		Moderat differenziertes Leiomyosarkom (ø: 5 cm)	Keine	12 Monate postop.: - Keine Beschwerden	12 Monate postop.:, - Kein Tumorrezidiv
	16 Monate postop.: - Narbenhernia	Gut differenziertes Leiomy-osarkom (ø: 6,5 cm)	Postop. Radiatio (MV-photon bis zu 60 Gy)	16 Monate postop.: - Op der Narbenhernie (tumorfrei) 18 Monate postop. (CT): - Kein Ttumorrezidiv	18 Monate bis jetzt: - Kein Tumorrezidiv
		Gut differenziertes Leiomyosarkom (ø: 5 cm)		Alle 3 Monate	32 Monate postop.: - Kein Tumorrezidiv
		Moderat differenziertes Leiomyosarkom (ø: 6 cm)	Postop.Radiatio (MV photon bis zu 60 Gy)	Alle 3 Monate 16 Monate postop.: - Op einer Narbenhernie	58 Monate postop.: - Kein Tumorrezidiv

	Op- Technik	Zusatz-eingriffe	Histologie	Adju-vante Tx	"Follow up"	Überleben
	Rechts- Adrenalektomie + Resektion + Reanastomose rechte A. renalis Recht-satriotomie + VCI-Thrombektomie 2 atypischeLeberresektionen (Segment 8) Paraaortale Lymphadenektomie		Adrenocorticales Karzinom + 7cm VCI- Thrombus + Tumorzell-Cluster Keine Lymphknotenmetastase 2 kavernöse Leber hämangiome (ø: 0,7 & 1 cm) pT3pN0M0R0	Mitodane (3x4 Tabl.[6g]) Cortison	Alle 3 Monate	12 Monate
	Tumornephrektomie Adrenalektomie & Lymphadenektomie VCI- Thrombektomie via Thorakotomie Pericardiotomie & Atriotomie PTFE- Patch der VCI	Keine	Schlecht differenziertes chromophobes, teils sarcomatoides dedifferenziertes-Nierenzell-karzinom (ø: 10 cm) Invasion der Niere + VCI, 6 positive paraaortale Lymphknoten pT3cN2M0L1V1, Stadium IV, G3R0			Tod nach 5 Wochen postop.a schwerer respi-ratorischer Insuffizienz mit COPD Keine Lungenmetastasen
	Tumornephrektomie Cavotomie + Thrombektomie Partielle VCI- Re-sektion Primärnaht der VCI	Keine	Moderat differenziertes Nierenzellkarzi-nom (ø: 2,5 cm), Thromben Nierenvenen + IVC mit Karzinomzellen pT1N0M0G2R0	Keine spezifische Heparin Cumarin	Alle 3 Monate	15 Monate
	Tumornephrektomie Cavotomie Throm-bektomie + PTFE- Patch	Keine	Komplett undifferenziertes Karzinom, am ehesten Urothelkarzinom mit glandulärer Metaplasie Subtotale Nierendistruktion infolge Tumorinfiltraten, Infiltration von Arterien & Venen, VCI- Wand + -Thrombus mit Tumorin-filtraten, pT4R2M0G3R2			Tod 12 Wochen postop., Prämortales Tumor-rezidiv im CT
	Tumorexstirpation Resektion eines 8 cm langen Stücks aus der VCI- Vorderwand, PTFE- Patch		Retroperitonealer Tumor (ø: 11 cm) Maligner Tumor, äquivalent einer Seminom-metastase, Infiltration der VCI-Wand R0	Chemotherapie	Alle 2 Monate	21 Monate
	Tumorexstirpation Inkl. VCI- Äste Lymphadenektomie		Retroperitoneales Rechts-paracavales Neurinom mit leicht regressiven Modifikationen Paragangliom	None	Alle 6 Monate	12 Monate, ohne Tumorrezidiv

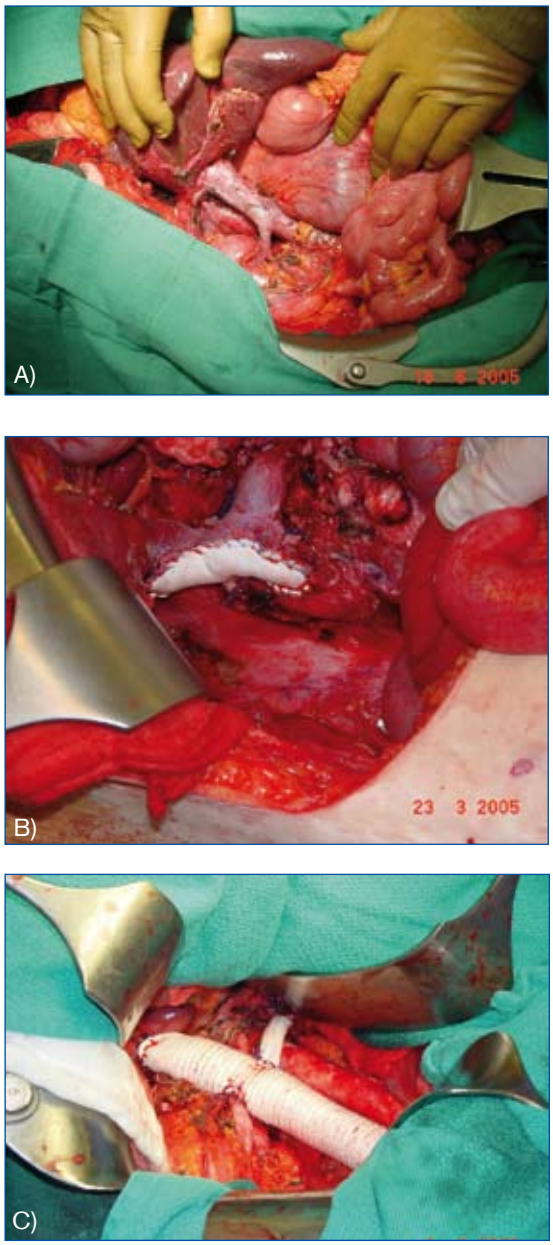

Abb. 5. Verschiedene Modi der VCI-Rekonstruktion in Abhängigkeit von der Ausdehnung der Tumorresektion:

A) Tangentiale Resektion der VCI-Wand und Primärnaht (Fall B3)
B) Partielle VCI-Wandresektion und "Patch" (Fall B5)
C) Komplette VCI-Tumorresektion und nachfolgende Prothesenimplantation mit Reinsertion der linken Nierenvene (Fall A1).

Pneumonie: n=1; Harnwegsinfektion: n=2; Postoperativer Chylascites: n=1). Der Chylascites wurde erfolgreich durch ein nichtoperatives Vorgehen, wie vorher berichtet, behandelt [12]. Die Hospitalmortalität war 8,3 % (n=1); der Patient starb an pulmonaler Insuffizienz infolge schwerer COPD in der 5. postoperativen Woche. Der mittlere ITS- und Krankenhausaufenthalt betrug 2,1 d bzw. 16,8 d. Es gab eine mittlere postoperative Beobachtungszeit von 20 Monaten (Spannbreite: 1-58 Monate). Es gab eine komplette Follow-up - Dokumentation von allen Patienten (100 %). 3 Patienten zeigten ein Tumorrezidiv (27,3 % von 11 Patienten mit Langzeitüberleben). Während die Gesamtletalität über die "Follow-up" - Beobachtungszeit 25 % betrug (n=3 von n_{Total}=12 Patienten, die in die Studie aufgenommen worden waren), wurde die Tumorspezifische Letalität mit 17 % (n=2) ermittelt.
Ein Patient mit vorherigen hepatischen Metastasen eines Leiomyosarkoms entwickelte ein Tumorrezidiv, eine weitere hepatische Metastase, 11 Monate postoperativ, die mit einer zweiten Operation entfernt werden konnte. Bei einer anderen Patientin wurde eine hepatische Metastase eines Leiomyosarkoms 18 Monate postoperativ gefunden. Sie wurde einer weiteren chirurgischen Intervention unterzogen, starb aber an einer weiteren hepatischen Metastase 36 Monate postoperativ. Ein Tumorrezidiv wurde bei einer Patientin mit vorheriger R2-Resektion eines undifferenzierten Nierenzellkarzinoms diagnostiziert. Die Patientin starb an der Tumorerkrankung 3 Monate postoperativ. Die längste Überlebenszeit beträgt gegenwärtig 58 Monate, wie bei einer Patientin ohne Tumorrezidiv eruiert wurde.

Ausgenommen ein Patient mit postoperativer pulmonaler Insuffizienz war eine postinterventionelle Verbesserung der Lebensqualität bei den übrigen 10 Patienten zu verzeichnen. Der mittlere Karnofsky-Index von 70 (Spannbreite: 60-80; n=11) verbesserte sich auf 80 (Spannbreite: 70-90) von der Zeit vor der chirurgischen Intervention bis zum Zeitpunkt von 3 Monaten nach Entlassung.
Von den 12 Patienten, die eine VCI-Resektion und -Rekonstruktion erhielten, sind heute noch 9 Patienten am Leben. Bei 11 Patienten wurde ein Tumorfreier Resektionsrand am primären Tumorsitz erreicht. Eine lokales Tumorrezidiv ist bisher noch nicht beobachtet worden, ausgenommen in 2 Fällen mit R0-Resektion eines VCI-assoziierten Leiomyosarkoms, bei denen metachrone Lebermetastasen auftraten. Ein Individuum mit R2-Resektion starb an einem Tumorrezidiv 3 Monate postoperativ. Insbesondere die Patienten mit Resektion von Tumorzapfen in der VCI haben keinerlei Tumorwiederauftreten nach 12 bzw. 15 Monaten geboten.

Diskussion

Das chirurgische Management von VCI-assoziierten Tumoren stellt eine Herausforderung dar und erfordert die Kooperation von Gefäß-, Abdominal- und sogar Herzchirurg.

Im berichtenden chirurgischen Zentrum wurde für die Einordnung der VCI-assoziierten Tumormanifestationen die Klassifikation von Kulayat herangezogen [14]. Diese etablierte Unterteilung erlaubt nicht nur die exakte chirurgische Planung, sie klassifiziert auch Angaben zur Symptomatologie sowie zu diagnostischen und prognostischen Aspekten des Tumorstatus.

Das untere VCI-Segment befindet sich in einem weiten Areal von Fettgewebe. Daher kann der Tumor auch gut außerhalb der VCI wachsen und eine beträchtliche Tumormasse entwickeln, ohne dass schwerwiegende Symptome daraus erwachsen. So ist in diesem Segment die Inzidenz großer Tumorherde erhöht gegenüber einer nur geringen Rate körperlicher Beschwerden. Daraus erwächst die Konsequenz, dass sich korrekte Diagnosestellung und Einleitung der adäquaten Therapie verzögern können, was sich in einer erniedrigten 5-Jahres-Überlebensrate (7 % entsprechend des VCI-Registers von Mignoli [15]) im Vergleich zum mittleren VCI-Segment widerspiegelt. In dieser Höhe ist die VCI von mehreren Organen umgeben wie z. B. Leber, Niere, Pankreas und Duodenum. Da dieses Areal gut innerviert ist, treten Abdominalbeschwerden häufig auf und stellen ein Frühsymptom dar. Auf diese Weise wird eine zeitigere Diagnosestellung begünstigt, wodurch eine frühzeitige Therapieeinleitung erfolgen kann. Die resultierende 5-Jahres-Überlebensrate beträgt so 56,7 %. Das obere bzw. proximale VCI-Segment dehnt sich hinter der Leber aus, was ein häufiges Tumorwachstum im Lumen der VCI erbringt. Das kann wiederum die Occlusion von VCI und hepatischen Venen verursachen, was zu einem Budd-Chiari-ähnlichen Syndrom führen könnte. Die VCI-Tumorresektion und nachfolgende Gefäßrekonstruktion, in einigen Fällen einschließlich Leberresektion, sind mit einem nicht unbeträchtlichen perioperativen Risiko versehen. Eine der Hauptkomplikationen unter anderen stellt die Leberinsuffizienz während des frühen postoperativen Verlaufes dar [20]. Jedoch kann eine nicht unerhebliche Anzahl von Patienten wegen fortgeschrittenen Tumorwachstums nicht mehr einer chirurgischen Intervention unterzogen werden.

Zusätzlich zum infiltrierten Segment der VCI spielt die chirurgische Resektion die entscheidende Rolle hinsichtlich der Prognose der Tumorerkrankung. Die radikale R0-Resektion ist sowohl die Therapie der Wahl als auch die einzige Chance auf Heilung. Die jüngsten Verbesserungen in den chirurgischen Behandlungsoptionen haben eine vergrößerte Anzahl von Berichten über erfolgreiche Resektionen von VCI-Sarkomen erbracht [3, 6, 12, 13, 19, 23]. Palliative Resektionen ermöglichen die Symptomverbesserung und Verbesserung der Lebensqualität, verlängern aber gewöhnlich nicht die Überlebenszeit [15]. Auch Radiatio und Chemotherapie verbessern nicht das Überleben, am wahrscheinlichsten jedoch wegen der begrenzten Fallzahl und der uneinheitlichen Therapieprotokolle. Trotzdem haben einige Autoren über wirksame multimodale Behandlungskonzepte berichtet [9].

Für alle Tumore des Retroperitonealraums mit Kompression oder Invasion der VCI ist es essenziell, Gefäß und Tumor “en bloc” zu entfernen, um einen radikalen Resektionsstatus zu erreichen.

Akzeptable Ergebnisse hinsichtlich der postoperativen Durchgängigkeit der VCI können durch den Ersatz der resezierten VCI-Wand mit einem PTFE-Patch als auch des gesamten Gefäßes oder eines spezifischen Segments mit einer PTFE-Prothese erreicht werden. Die Inzidenz einer metastatischen Invasion der VCI, die von einem Hodenkarzinom ausgeht, beträgt entsprechend der Literatur ca. 7-11 %. Jedoch nur wenige Patienten mit einem Seminom benötigen eine Operation, da die Chemotherapie in diesen Fällen sehr effektiv ist [1]. Das Phäochromozytom hingegen kann als solitäre oder multifokale Tumormanifestation mit malignen oder benignen Charakteristika in Erscheinung treten. Es kann auch Tumorzapfen ausbilden, die sowohl in die als auch intraluminal in der VCI wachsen.

Tumorzapfen in der VCI können variable Größen erreichen (Abb. 2). Für Stadium II ist dabei eine abdominale Cavotomie durchaus ausreichend, um eine Tumor„thrombektomie” auszuführen. Für einen supradiaphragmatischen Tumorthrombus ist dagegen ein thoracoabdominales Herangehen angezeigt. Die Disposition eines zeitweisen extracorporalen Kreislaufes ist dann eine Schlüsselvoraussetzung für derartige Interventionen.

5-10 % der Patienten mit Nierenzellkarzinomen weisen schon eine VCI-Infiltration oder aber einen Tumorzapfen in der VCI auf. In diesen Fällen wird eine multimodale Behandlung favorisiert. Der Hauptfokus liegt jedoch auf der erweiterten Nephrektomie mit cavoatrialer Tumorresektion. Sekundäre Behandlungsoptionen schließen die Immunochemotherapie und Radiatio ein [10]. Entsprechend den zahlreichen Studien weist der Tumorthrombus in der VCI ohne Lymphknoten- oder Fernmetastasen keinen nachteiligen Einfluss auf die Erkrankungsprognose auf [17]. Sogar im Fall eines supradiaphragmatischen Tumorthrombus ohne Anhalt für Metastasierung kann eine 5-Jahres-Überlebensrate von 50 % erreicht werden [2]. Infolge verbesserter chirurgischer Technik und optimierten ITS-Managements erscheint ein aggressives chirurgisches Vorgehen gegenwärtig als die aussichtsreichste Behandlung und ermöglicht die

beste Prognose in den Fällen eines Nierenzellkarzinoms [23]. Die Gesamtprognose variiert von Fall zu Fall, wobei sie entscheidend von Tumorentität und Resektionsstatus abhängt.

Zusammenfassung und Schlussfolgerungen

Die ambitionierte systematische Analyse des chirurgischen Managements der heterogenen Gruppe von VCI-assoziierten Tumorläsionen umfasste die folgenden Eckpunkte:

i) Überblick über verschiedene chirurgisch-operative Strategien und Empfehlungen und
ii) Beschreibung der Beobachtungen eines chirurgischen Zentrums in der Behandlung einer repräsentativen Anzahl themenbezogener und gleichzeitig außergewöhnlicher Fälle.

Lokalisation, Stadium und radikale Resektion sind entscheidende Parameter für die Prognose von VCI-Leiomyosarkomen. Verbesserte technische Möglichkeiten haben über die letzten Jahre zu einer erhöhten Resektionsrate geführt. Es bestehen adjuvante Behandlungsoptionen, das "Outcome" ist jedoch bisher noch nicht ausgiebig untersucht worden. Der große Respekt gegenüber sekundären VCI-assoziierten Tumorläsionen ist vor allem auf die Notwendigkeit zurückzuführen, zusätzliche gefäßchirurgische Maßnahmen einzubeziehen. Die Gesamtprognose ist unmittelbar von der Art der Tumorläsion abhängig. In einigen Fällen kann jedoch auch ein Langzeitüberleben erreicht werden. Für das adrenocorticale und Nierenzellkarzinom ohne Metastasen ist die radikale Resektion mit kompletter Entfernung des VCI-Tumorzapfens die einzige kurative Therapieoption, die sich in einer längeren Überlebenszeit und höheren Überlebensrate niederschlagen kann. Nur die R0-Resektion ist das primäre chirurgische Ziel; die VCI kann suffizient unter einem vernünftigen Risiko-Nutzen-Verhältnis rekonstruiert werden – so kann die Erkrankungsprognose verbessert werden.

Nicht zuletzt zeigt das durchaus günstige Outcome in der präsentierten Fallserie, dass VCI-assoziierte Tumorläsionen mit einem erfahrenen chirurgischen Team, einem suffizienten perioperativen Management und erforderlichenfalls Nutzung multimodaler Therapiekonzepte mit einer akzeptablen Überlebensrate angegangen werden können.

Danksagung

Für die Bereitstellung von CT- und MRT-Bildern sind wir den Kollegen der Klinik für Radiologie und Nuklearmedizin (Direktor: Prof. Dr. med. J. Ricke) des Universitätsklinikums Magdeburg sehr zu Dank verpflichtet.

Literatur

1. Albers P, Melchior D, Muller SC. Surgery in metastatic testicular cancer. Eur Urol 2003; 44: 233-44
2. Blute ML, Leibovich BC, Lohse CM, Cheville E JC, Zincke H. The Mayo Clinic experience with surgical management, complications and outcome for patients with renal cell carcinoma and venous tumour thrombus. BJU Int 2004; 94: 33-41
3. Bonnet S, Eggenspieler P, Vedrine L, Camparo P, Baranger B. Leiomyosarcoma of the middle segment of the inferior vena cava: tactical problems raised by renal and caval revascularisation. J Mal Vasc 2006; 31: 79-84
4. Bower TC, Stanson A. Diagnosis and management of tumors of the inferior vena cava. In: Rutherford RB. Vascular Surgery. 5. ed. Saunders; 2000: 2077-92
5. Cuevas C, Raske M, Bush WH, et al. Imaging primary and secondary tumor thrombus of the inferior vena cava: multidetector computed tomography and magnetic resonance imaging. Curr Probl Diagn Radiol 2006; 35: 90-101
6. Dew J, Hansen K, Hammon J, McCoy T, Levine EA, Shen P. Leiomyosarcoma of the inferior vena cava: surgical management and clinical results. Am Surg 2005; 71: 497-501
7. Fueglistaler P, Gurke L, Stierli P, Obeid T, Koella C, Oertli D, Kettelhack C. Major vascular resection and prosthetic replacement for retroperitoneal tumors. World J Surg 2006; 30: 1344-9
8. Halloul Z, Meyer F, Buerger T, Lippert H. Chylous ascites, a rare complication of aortic surgery. Vasa 1995; 24: 377-81
9. Hines OJ, Nelson S, Quinones-Baldrich WJ, Eilber FR. Leiomyosarcoma of the inferior vena cava: prognosis and comparison with leiomyosarcoma of other anatomic sites. Cancer 1999; 85: 1077-83
10. Hoffmeier A, Bode ME, Löeher A, et al. Erweiterte Tumornephrektomie bei Nierenzell-Karzinom mit Invasion von Vena cava und Herz. Z Herz Thorax Gefäßchir 2004; 18: 117-22
11. Illuminati G, Calio FG, D'uso A, Giacobbi D, Papaspyropoupolos V, Ceccanei G. Prosthetic replacement of the infrahepatic inferior vena cava for leiomyosarcoma. Arch Surg 2006; 141: 919-24
12. Kieffer E, Alaoui M, Piette JC, Cacoub P, Chiche L. Leiomyosarcoma of the inferior vena cava: experience in 22 cases. Ann Surg 2006; 244: 289-95
13. Kotelis D, Giesel F, Bockler D, et al. Leiomyosarcoma of the inferior vena cava. Chirurg 2007; 78(5): 469-73
14. Kulayat MN, Karakousis CP, Doerr RJ, Karamanoukian HL, O`Brian J, Peer R. Leiomyosarcoma of the inferior vena cava: a clinicopathologic review and report of three cases. J Surg Oncol 1997; 65: 205-17

15. Mignoli A, Cavallaro A, Sapienza P, et al. International registry of inferior vena cava leiomyosarcoma: analysis of a world series on 218 patients. Anticancer Res 1996; 16: 3201-5
16. Pedersen CR, Larsen PN, Arendrup HC, Rasmussen A. Radical surgical resection of leiomyosarcoma of the inferior vena cava with intracardial tumour growth. Ugeskr Laeger 2005; 167: 4275-6
17. Rabbani F, Hakimian P, Reuter VE, Simmons R, Russo P. Renal vein or inferior vena caval extension in patients with renal cortical tumors: impact of tumor histology. J Urol 2004; 171: 1057-1
18. Ridwelski K, Rudolph S, Meyer F, Buhtz P, Buerger T, Lippert H. Primary sarcoma of the inferior vena cava: review of diagnosis, treatment, and outcomes in a case series. Int Surg 2001; 86: 184-90
19. Ruh J, Lang H, Paul A, Dirsch O, Broelsch CE. Surgical aspects in the therapy of primary sarcoma of the vena cava. J Am Coll Surg 2006; 202: 559-62.
20. Settmacher U, Thelen A, Jonas S, Husmann I, Heise M, Neuhaus P. Resection and reconstruction of the retrohepatic vena cava in combination with liver resections. Zentralbl Chir 2005; 130: 104-8
21. Staehler G, Liedl B, Kreuzer E, Sturm W, Schmiedt E. Kidney cancer with invasion of the vena cava: classification, surgical strategy and results of treatment. Urologe A 1987; 26: 46-50
22. Vaidya A, Ciancio G, Soloway M. Surgical techniques for treating a renal neoplasm invading the inferior vena cava. J Urol 2003; 169: 435-44
23. Yoshidome H, Takeuchi D, Ito H, Kimora F, Shimizu H, Ambiru S, Togawa A, Ohtsuka M, Kato A, Miyazaki M. Should the inferior vena cava be reconstructed after resection for malignant tumors? Am J Surg 2005; 189: 419-24

Korrespondenzadresse
Dr. med. Zuhir Halloul
Klinik für Allgemein-, Viszeral- und Gefäßchirurgie,
Universitätsklinikum Magdeburg A.ö.R.
Leipziger Straße 44, D-39120 Magdeburg;
Tel.: 0391-67 15541, Fax: 0391-67 15541,
e-mail: zuhir.halloul@med.ovgu.de

Strahlentherapie beim Nierenzell-Karzinom eine Option in der Palliation

Günther Gademann und Peter Hass

Klinik für Strahlentherapie
Universitätsklinikum der Otto-von-Guericke-Universität Magdeburg

Zusammenfassung

Anhand einer Fallbeschreibung werden die Möglichkeiten der Strahlenbehandlung bei Patienten mit einem Nierenzellkarzinom aufgezeigt. Während sich über viele Jahre die Tatsache verdichtet hat, dass ein adjuvanter, neoadjuvanter oder gar definitiver Einsatz beim Primärtumor keinen Benefit bringt, ist die Strahlentherapie ein wichtige Stütze in der Palliation der disseminierten Erkrankung. Lokale Schmerzen bei Knochenmetastasen können zu über 70 % gemildert werden, nahezu unabhängig von der Fraktionierung, d. h. für den palliativen Fall konzentriert sich die Therapie auf nur eine Sitzung. Die zweite wichtige Indikation liegt bei der Behandlung von Hirnmetastasen, sei es als Ganzhirnbestrahlung nach Operation und bei multiplen Metastasen oder als stereotaktische Einzeitbestrahlung (Radiochirurgie) bei bis zu 3 synchronen Hirnmetastasen. Lokale Kontrollraten von über 90 % werden kaum von neurochirurgischen Eingriffen erreicht.
Auch Weichteilmetastasen zeigen mitunter eine gute Response auf die Strahlentherapie, die damit für besonders gefährdende Lokalisationen geeignet ist.
Das dargestellte Patientenschicksal zeugt davon, dass man mit dem richtigen Einsatz der Strahlentherapie günstig und schnell hervorragende Ergebnisse der Palliation erreichen kann.

Einleitung

Da das Nierenzellkarzinom allgemein als strahlenresistent gilt, beschränkt sich der Einsatz der Strahlentherapie in der Regel auf die palliative Situation. Jede Entscheidung zur Strahlentherapie wird eine Einzelfallentscheidung sein, so dass es naheliegend ist, anhand einer Patientengeschichte Indikationen aufzuzeigen, zu besprechen und letztendlich die Indikationen durch Publikationen zu belegen.

Fallbeschreibung

Ein 38jähriger Mann bemerkt Blut im Urin und begibt sich zum Hausarzt. Dieser überweist den Patienten sofort zum Urologen, der im Ultraschall einen suspekten Befund am unteren Nierenpol links findet. Ein Computertomogramm zeigt deutlich einen Nierentumor von ca. 5 cm Durchmesser, so dass dem Patienten dringend eine Operation empfohlen wird. Diese findet wenige Tage später statt, es wird eine linksseitige Tumornephrektomie vorgenommen. Das Tumorstadium lautet pT1b pN0 M0.
Eine weitere Behandlung findet nicht statt. Dem Mann wird erklärt, dass der Tumor noch relativ klein gewesen sei und komplett entfernt werden konnte.

Knochenmetastasen

Ca. 12 Jahre nach Primäroperation kam es zu einer stationären Aufnahme, da der Mutter des Patienten eine zunehmende Schläfrigkeit aufgefallen war. Die Computertomographie des Gehirns zeigte eine rechts frontale Raumforderung. Des Weiteren wurde der Verdacht auf ein Zweitkarzinom im Bereich der Lunge und auf ossäre und hepatische Metastasen geäußert.
Der Patient wurde in eine neurochirurgische Klinik verlegt, wo man über eine osteoplastische Trepanation rechts frontal mit intraoperativer Ultraschalllokalisation eine mikrochirurgische Entfernung des Tumors vornahm.
Die Histologie des Präparates zeigte eine Karzinommetastase, am ehesten dem vorbestehenden Nierenzellkarzinom zuzuordnen. Mit diesem Befund wurde der Patient einer strahlentherapeutischen Einrichtung konsiliarisch vorgestellt.
Man entschied sich zum Beginn einer Chemo-Immuntherapie, außerdem wurde eine Ganzhirnbestrahlung als indiziert gesehen.
Nachdem der Patient in der Klinik für Strahlentherapie zur Vorbereitung der Ganzhirnbestrahlung vorstellig geworden war, fiel auf, dass es wegen ausgeprägter Schmerzen durch eine Knochen- und Weichteilmetastasierung im linken Beckenkamm und der Lendenwirbelsäule nicht möglich war, den Patienten zu lagern. Die Ganzhirnbestrahlung konnte aus diesem Grunde nicht durchgeführt werden.
Man entschloss sich stattdessen für eine Schmerzbestrahlung der unteren LWS, des Sakrums und des linken Beckenkammes. Nach 3D-Bestrahlungsplanung von 5 isozentrischen Stehfeldern (Abb. 1) wurde die im CT deutlich sichtbare Region mit einer Gesamtdosis von 30 Gy in täglichen

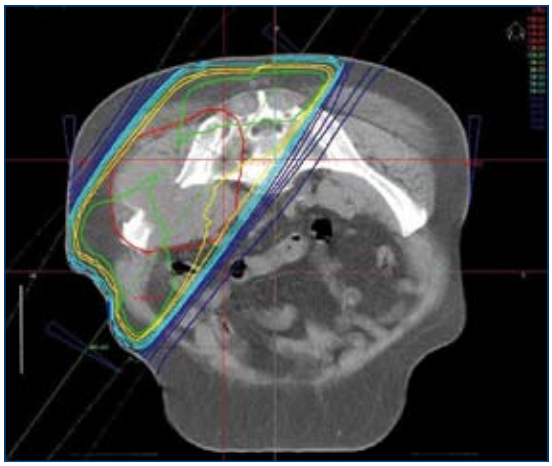

Abb. 1: CT-Schnitt auf Höhe L5/S1 mit Darstellung der großen osteolytischen Weichteilmetastase am linken Beckenkamm und Destruktion des Os sacrums und den Isodosen der computergestützten 3-dimensionalen Bestrahlungsplanung. Der Patient wurde wegen der Schmerzen in Bauchlage bestrahlt.

Einzeldosen von 3 Gy bestrahlt. Bereits unter der Bestrahlung kam es zu einer weitgehenden Schmerzfreiheit. Eine begleitende Diarrhoe konnte durch einfache Medikation gebessert werden, die Chemo-Immuntherapie wurde weitergeführt.
Aufgrund der entstanden Verzögerung nach der Hirnoperation und der multiplen Metastasierung verzichtete man letztendlich auf die geplante Durchführung einer Ganzhirnbestrahlung und entschloss sich für das kontrollierte Zuwarten (s. u.).

Während der Kontrollen des Gehirnbefundes wurden auch die weiteren Metastasen beobachtet. In einem Befund der Computertomographie des Thorax- und Abdomens, ca. 2 Jahre nach der Bestrahlung der bekannten Metastase der LWS und des Beckenkammes, zeigte sich der ossäre Befund seit ca. 1 Jahr deutlich verkleinert und konstant (Abb. 2). Der Patient hat seit der Bestrahlung vor 2 Jahren keinerlei Schmerzen in diesem Bereich, er nimmt keine Schmerzmedikation.

Hirnmetastasen

Die Kontrollen des Gehirnes fanden regelmäßig alle 3 Monate mittels MRT statt. Der Allgemeinzustand des Patienten, bei dem die Immuntherapie weitergeführt worden war, blieb ausgezeichnet, wenn auch die Kollegen über eine „verminderte Belastbarkeit, aber selten Kopfschmerzen und fehlende Anfälle“ berichten.
Ziemlich genau 1 Jahr nach der Resektion der Hirnmetastase wird im Kontroll-MRT beschrieben: „Im Bereich des Operationsgebietes rechts frontal unauffällige Verhältnisse ohne Hinweis auf Rezidivtumor. Rechts zentral kommt die bereits in den Vorbefunden beschriebene kleine Raumforderung zur Darstellung. Diese hat im Verlauf geringfügig an Größe (2 mm) zugenommen.“
Ein erneute Operation wurde von den Kollegen der Neurochirurgie abgelehnt und der Patient wieder dem Strahlentherapeuten vorgestellt, der nun eine

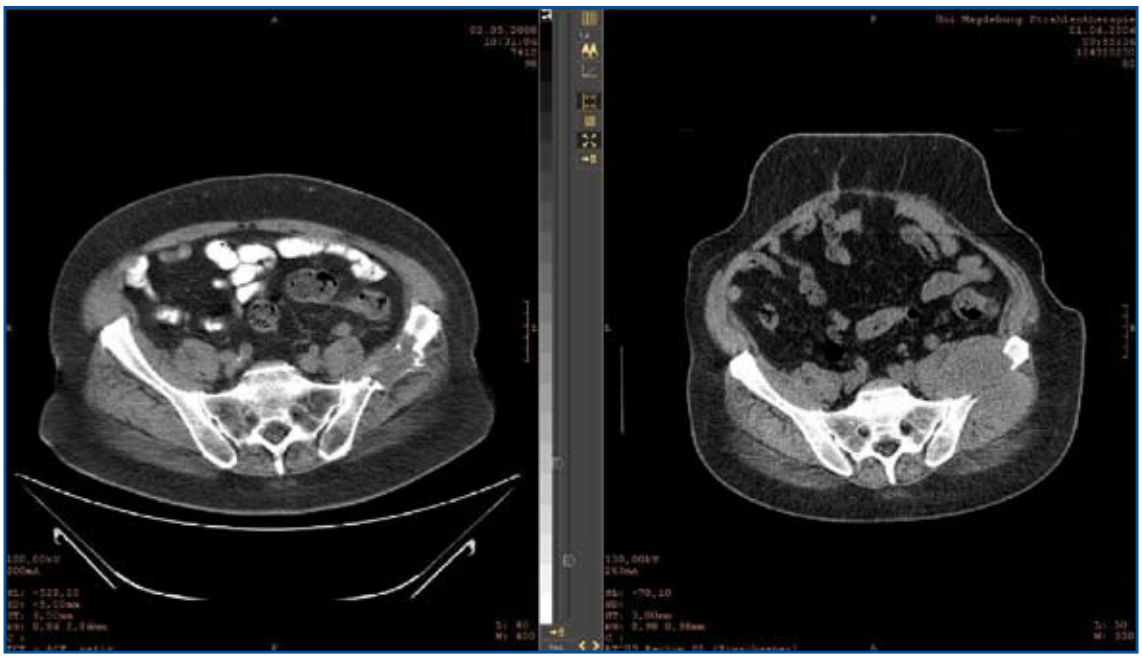

Abb. 2: CT des Beckens ca. 2 Jahre nach o.g. Bestrahlung, das rechte Bild (Plaungs-CT 2006 wie Abb.1) wurde zum besseren Vergleich gedreht. Im linken Nachsorge-CT ca. zwei Jahre später erkennt man den deutlichen Rückgang des Weichteilanteils, während die Osteolyse kaum die Tendenz einer Rekalzifizierung zeigt. Der Patient ist seit der Bestrahlung schmerzfrei und normal belastbar.

stereotaktische Einzeitbestrahlung (Radiochirurgie) empfahl.
Kurze Zeit danach erfolgte unter einer kurzen stationären Aufnahme die Radiochirurgie unter stereotaktischen Bedingungen mit dem System der Fa. BrainLab. Dem Patient wurde eine stereotaktische Kopfmaske zur Immobilisation in dem stereotaktischen System angepasst. In dieser Maske erhielt er eine CT-Untersuchung nativ in 2 mm-Schichtdicke. Diese Bilder wurden im Planungsprogramm BrainSCAN 5.31 mit den zuvor erwähnten MRT-Aufnahmen über eine automatische Registrierung fusioniert (Abb.3) und das Zielvolumen in die Bilder eingezeichnet. Der Durchmesser betrug ca. 1,5 cm, die Metastase hatte einen Durchmesser von etwa 1 cm.
Die einmalige Bestrahlung über insgesamt 8 noncoplanare, isozentrische Felder nahm etwa 30 Minuten in Anspruch. Der Patient tolerierte dies ausgezeichnet, er erhielt zur Ödemprophylaxe am Behandlungstag vor der Bestrahlung in Form einer Kurzinfusion von 20 mg Dexamethason und konnte am nächsten Tag nach Hause entlassen werden.
Etwa ein Jahr nach dieser Bestrahlung wird im aktuellen MRT-Befund vermerkt: „Im Befundvergleich der Aufnahme von vor 6 Monaten ergibt sich unverändert kein Anhalt für eine erneute Metastasierung im Hirnparenchym supra- und infratentoriell.“ Die stereotaktisch bestrahlte Hirnmetastase li. zentral kommt nicht mehr zur Darstellung. Dem Patienten geht es gut und er kann teilweise seiner Arbeit nachgehen.

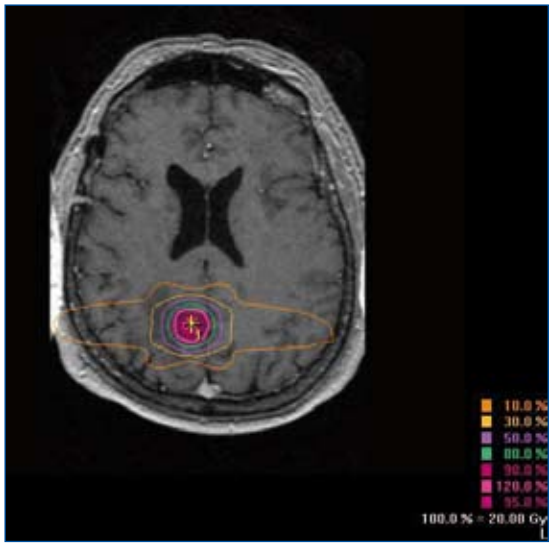

Abb. 3: MRT mit Darstellung der Hirnmetastase rechts zentral nach Fusionierung mit dem stereotaktischen Planungs-CT und Darstellung der Isodosen. Die 95% Isodose (Fläche in pink) umschließt das Zielvolumen. Die äußerste Isodose entspricht 10 % der Gesamtdosis von 20 Gy, die in einer Sitzung appliziert wurde (Radiochirurgie)

Etwa 3 Monate später sind im MRT drei neue kleine Befunde im Sinne einer Metastasierung zu erkennen. Eine Ganzhirnbestrahlung mit einer Dosis von 30 Gy in täglichen Einzeldosen von 3 Gy wird begonnnen. Die ersten Nachkontrolle, etwa 2 Monaten danach, weist wiederum eine bildgebend komplette Remission aus.

Mediastinale Metastasen

Im Verlauf der weiteren Nachsorge unter Nexavar-Behandlung kommt es neben der neuen Hirnmetastasierung (s. o.) zu einem Progress der bekannten mediastinalen Metastasierung, die bislang in der Bildgebung stabil geblieben waren. Klinisch stellten sich Hämoptysen ein, der Patient fühlt sich deutlich geschwächt und ist an den Rollstuhl gebunden. Eine Bronchoskopie zeigt im Zwischenbronchus des rechten Oberlappens ein subtotale Verlegung durch einen exophytisch wachsenden Tumor. Dieser wird mit einem Argon-Laser abgetragen, der Patient daraufhin wieder dem Strahlentherapeuten vorgestellt. Eine Strahlentherapie dieser Region wird geplant und parallel in gleicher Dosierung wie die

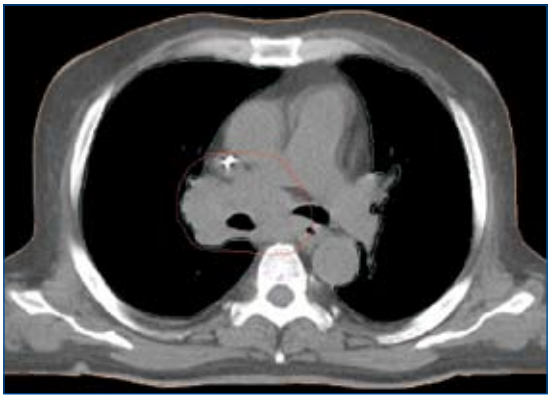

Abb. 4: a) Planungs-CT des Medistinums mit Darstellung der Lymphknotenmetastasen und der umschließenden Isodosen

b) Kontroll-CT ca. 2 Monaten nach Radiatio. Der bestrahlte Bereich zeigt eine deutliche Befundregression.

Ganzhirnbestrahlung über 2 Wochen durchgeführt. In der folgenden Nachsorgeuntersuchung mittlels CT wird eine Größenregredienz aller mediastinalen Befunde um etwa ein Drittel im Durchmesser beschrieben. Dem Patient geht es wieder besser, er fühlt sich noch geschwächt, benötigt jedoch nicht mehr den Rollstuhl. Hämoptysen sind nicht mehr aufgetreten.

Diskussion

Die **präoperative, postoperative und sogar primär definitive Bestrahlung** des Nierenzellkarzinoms wurde über viele Jahrzehnte diskutiert und auch durchgeführt (4). Letztendlich konnte aber keine der wenigen Studien nachweisen, dass eine neoadjuvante oder adjuvante Strahlentherapie einen Vorteil für den Patienten bringt (5,6).
Das Nierenzellkarzinom rezidiviert nach der Resektion nur zu etwa 2 % vor Ort. Das große Problem des Nierenzellkarzinoms ist die Dissemination der Erkrankung. Selbst bei R1- oder R2-Resektion gibt es keinen gesicherten Hinweis, dass eine postoperative Strahlentherapie einen Benefit für den Patienten bringt (9). So hat sich in den letzten Jahren der effektiveren Immuntherapie die Indikation zu einer adjuvanten oder postoperativen additiven Radiatio von einer bedingten Empfehlung in den 80er Jahren auf Null reduziert.
Neuerdings finden sich vereinzelt wieder Indikationen, die sogar eine definitive Strahlentherapie beschreiben, wie z. B. die Bestrahlung mit Kohlenstoffionen aus Japan. Es wurden 10 Patienten mit den Stadien T1 (7), T4 (3) mit einer Dosis von 72 Gy äquivalent in 16 Fraktionen bestrahlt. Die mittlere follow-up-Zeit der überlebenden Patienten beträgt 57,5 Monate (9-111 Monate). Die Tumoren zeigten ein sehr langsames Ansprechen, in einem Fall über 9 Jahre, die 5 Jahre lokale Kontrollrate dieser Patienten betrug 100 %, ebenso die progressionsfreie Überlebensrate und die tumorspezifische Überlebensrate bei einer Gesamtüberlebensrate von 74 % (12).
Sicherlich ist dieser Bericht ein Einzelfall, der jedoch aufzeigen könnte, dass das Nierenzellkarzinom mit neuen Methoden, insbesondere mit Hoch LET-Strahlen, wie Kohlenstoffionen durchaus behandelt werden kann.

Das Nierenzellkarzinom metastasiert vorwiegend in den Knochen, die Lunge und das Gehirn und trifft damit etwa 30 - 35 % der Patienten. Eine späte Metastasierung ist keine Seltenheit, gleiches gilt für solitäre Metastasen.
Da in etwa 30 % der Patienten nur eine solitäre **Knochenmetastase** vorliegt, diese meist im Stammskelett liegt und Schmerzen verursacht, kommt die lokale Strahlenbehandlung recht häufig zur Anwendung. Wegen der diskutierten Radioresistenz des Nierenzellkarzinoms ist die Frage berechtigt, inwieweit sich die Lebensqualität durch eine Strahlenbehandlung verbessert. In einer Phase II-Studie dazu kommt eine Gruppe des Princess Margaret Hospitals anhand von 31 Studienpatienten zu dem Schluss, dass 30 Gy in Einzeldosen von 3 Gy eine signifikante Ansprechrate mit deutlicher Schmerzlinderung in 83 % der Patienten erreichen. Die Auswirkung auf den allgemeinen Schmerz und damit die Lebensqualität war aber beschränkt, da bei vielen Patienten ein generalisierter Progress vorlag (8).
Die Kombination von Immuntherapie und Bestrahlung wurde von einer Gruppe aus Münster untersucht. Zusätzlich zu einer Behandlung mit Interferon und/oder Interleukinen wurde lokal auf Knochenmetastasen (n=15) oder Lokalrezidive (n=5) eine Bestrahlung zwischen 45 und 50 Gy in täglichen Einzeldosen von 2 Gy verabreicht. Bei allen Patienten kam es zu einer guten Schmerzlinderung, 3 Patienten zeigten eine komplette Response, 3 eine PR, 9 bleiben stabil und 5 Patienten waren unter Behandlung progredient. Die Autoren nehmen durch ihre Daten begründet einen positiven Kombinationseffekt an (3). Andere äußern sich vorsichtiger und sehen eine erhöhte Rate an Nebenwirkungen. Ein Patient aus einer Phase II Studie hierzu entwickelte eine progressive Myelopathie, möglicherweise durch die Kombination von Radiatio und Thalidomide (7).
Relativ umfangreich ist die Literatur zur Fraktionierung bei der Bestrahlung von Skelettmetastasen. Auch wenn diese Studien sich auf alle Tumorarten beziehen und das Nierenzellkarzinom nur zu wenigen Prozent darin vertreten ist, können die Ergebnisse auch hier angewendet werden. Die Holländische Studie zu diesem Thema umfasste 1171 Patienten, die in eine Gruppe mit 1x8 Gy und eine Gruppe mit 6x4 Gy randomisiert wurde. Insgesamt verbesserte sich bei 71 % die Schmerzsymptomatik innerhalb des ersten Jahres, wobei es keine Unterschiede zwischen den Gruppen gab. Allerdings kam es bei 25 % der einzeitbehandelten Patienten zu einer erneuten Strahlenbehandlung im Vergleich von nur 7 % bei den fraktioniert behandelten Patienten (16). Auch eine dänische Studie zur gleichen Fragestellung (allerdings 1x8 Gy vs. 4x5 Gy) kommt zu ähnlichen Ergebnissen und zeigt Unterschiede im Langzeitverhalten der Schmerzlinderung zugunsten des fraktionierten Schemas (11).

In Zusammenfassung vieler solcher Berichte, wie auch der eigenen klinischen Erfahrung, ist die

Strahlentherapie von schmerzhaften Knochenmetastasen auch bei der mutmaßlich radioresistenten Knochenmetastase des Nierenzellkarzinoms in über 70 % wirksam. Die radiologische Response in Sinne einer Rekalzifizierung allerdings soll nur bei ca. 11 % liegen. Frakturgefährdete Metastasen mit einsprechender Einschränkung der Lebensqualität werden daher primär einer orthopädischen Operation vorgestellt.

Auch **Hirnmetastasen** werden beim Nierenzellkarzinom leider häufig sekundär gesehen. Gerade nach einer langen stabilen Phase treten sie als vorerst singuläres Event auf. Hier ist sicherlich die operative Resektion gefragt, nicht zuletzt zur histologischen Sicherung.
Spätestens nach den beiden Publikationen von Smalley et al 1987 (15) und Patchell et al 1990 (13) ist die Kenntnis von Operation und Ganzhirnbestrahlung klarer geworden. Erster untersuchte retrospektiv 85 Patienten bei denen entweder nur eine Tumorresektion statt fand oder zusätzlich eine Ganzhirnbestrahlung. Nur 21 % der Patienten mit der Nachbestrahlung entwickelten ein Rezidiv im Vergleich zu 85 % ohne Nachbestrahlung. Außerdem konnte er eine Dosiswirkungsbeziehung herausfinden mit weniger Effektivität unter 40 Gy (Einzeldosis 2 Gy). Patchell auf der anderen Seite konnte in einer prospektiven Studie zeigen, dass eine Operation mit Ganzhirnbestrahlung ein signifikanter längeres Überleben bringt als die Ganzhirnbestrahlung allein (40 vs. 15 Wochen). So war es auch bei dem Fallpatienten geplant. Bei der Entscheidung zu einer Ganzhirnbestrahlung nach operativer Resektion muss man jedoch immer die Gesamtprognose des Patienten im Auge behalten; sie sollte 3 Monate nicht unterschreiten.
Die Ganzhirnbestrahlung allein ist bei Nierenzellkarzinom-Hirnmetastasen nicht ausreichend. Eine retrospektive Analyse aus dem M.D. Anderson Cancer Center von 119 Patienten mit alleiniger Ganzhirnbestrahlung zwischen 1976 und 1993 weist eine mittlere Überlebenszeit von 4,4 Monaten bei einer solitären Metastase und von nur 3 Monaten bei multiplen Metastasen aus. Der Wunsch, eine aggressivere Behandlung wie die Chirurgie oder Radiochirurgie hinzuzufügen, ist verständlich und wird auch zunehmend realisiert (17).
Sheehan konnte in einer retrospektiven Auswertung von 69 Patienten mit 146 Hirnmetastasen eines Nierenzellkarzinoms die Effektivität der Radiochirurgie beweisen. Lokale Kontrolle konnte in 96 % der Patienten nach Radiochirurgie erreicht werden. 83 % verstarben am extrakraniellen Progress ihrer Erkrankung. Das mittlere Überleben betrug 15 Monate für die Patienten ohne aktive extrakranielle Erkrankung, aber nur 5 Monate mit einer solchen. In dieser Auswertung spielte eine zusätzliche Ganzhirnbestrahlung oder eine vorherige Resektion keine signifikante Rolle. Gute Prognosefaktoren waren junges Alter, prätherapeutischer Karnowski-Index, Zeit zwischen Erstdiagnose und Auftreten der Hirnmetastase(n) sowie Parameter der radiologischen Dosis (14).
Die Münchner Gruppe analysierte ihre Erfahrungen von ausschließlich radiochirurgischer Behandlung selbst bei multiplen Hirnmetastasen des Nierenzellkarzinoms – 85 Patienten mit 376 Metastasen, d. h. 65 % der Patienten hatten mehrere Metastasen. Die lokale Tumorkontrollrate betrug 94 %, die mittlere Überlebenszeit lag bei 11 Monaten nach Radiochirurgie, 78 % der Patienten verstarben an ihrer extrakraniellen Erkrankung, ca. 13 % entwickelten vorübergehende radiogene Probleme, 3 Patienten verstarben an einer intratumoralen Blutung (10).
Die Frage, ob die Ergebnisse nach Radiochirurgie mit Ganzhirnbestrahlung besser sind als ohne, analog zur Tatsache nach Operation, wird als noch offen betrachtet. Eine Studie (RTOG Protocol No.9508), die Ganzhirnbestrahlung bei max. 3 Metastasen mit und ohne eine anschließende Radiochirurgische Behandlung prüfte, kommt zu einem signifikant besseren Überleben mit beidem, hat aber die Frage damit nicht geklärt (1).
Der Fragestellung angepasster geht die japanische Studie JROSG99-1 nach, bei der eine Radiochirurgie bei max. 4 Hirnmetastasen allein mit einer zusätzlichen Ganzhirnbestrahlung verglichen werden soll. Das vorläufige Zwischenergebnis mit ca. 60 Patienten pro Studienarm, weist eine bessere lokale Kontrollrate und hirnmetastasenfreie Rate für die Kombination ohne einen Überlebensvorteil aus (2).
In der klinischen Routine wird üblicherweise eine Anzahl von 3 synchronen Metastasen als Grenze der Radiochirurgie gesehen. Falls nach dieser neue Metastasen auftreten, kann man sich je nach der Anzahl für weitere stereotaktische Einzeitbestrahlungen entscheiden oder für eine Ganzhirnbestrahlung. Das definitive Konzept von Einzeit- und Ganzhirnbestrahlung, analog Operation und Ganzhirnbestrahlung, wird nicht favorisiert.
Trotz der immer wieder angesprochenen Strahlenresistenz des Nierenzellkarzinoms reagieren Hirnmetastasen nicht schlechter auf die Einzeitbestrahlung als andere strahlensensitiver bekannte Tumoren, im Gegenteil, klinisch hat man den Eindruck einer verbesserten Response. Mutmaßungen dazu sprechen u. a. die sehr gute Vaskularisierung an und damit einen radiogenen Effekt auf die Mikrogefäße, der auch bei der Behandlung der arteriellen Malformation angedacht wird.

Fazit

Wir haben die Möglichkeiten der Strahlentherapie anhand eines Falles angesprochen und aufgezeigt. Der Patient hat in einem anfangs unerwarteten Maße von den Strahlenbehandlungen seiner bislang solitären Knochenmetastase und seiner zweiten Hirnmetastase profitiert. Liest man in den Zwischenteilen die zusammengefassten Erfahrungen aus Studien und Beobachtungen, mag er als Ausnahme gelten. Trotzdem kann er als Beweis dafür stehen, dass der Einsatz der Strahlentherapie in der Palliation des disseminierten Nierenzellkarzinoms einen hohen Stellenwert hat und vielen Patienten helfen kann.

Literatur

1. Andrews DW, Scott CB, Sperduto PW, Flanders AE, Gaspar LE, Schell MC, Werner-Wasik M, Demas W, Ryu J, Bahary JP, Souhami L, Rotman M, Mehta MP, Curran WJ Jr. (2004) Whole brain radiation therapy with or without stereotactic radiosurgery boost for patients with one to three brain metastases: phase III results of the RTOG 9508 randomised trial. Lancet. 363(9422):1665-72
2. Aoyama H, Shirato H., Nakagawa K, Tago M. (2004) Interims report of the JROSG99-1 multi-institutional randomized trial, comparing radiosurgery alone vs. radiosurgery plus whole brain irradiaton für 1-4 brain metastases. J Clinical Oncol 22, Mo 14S Sippl.: 1506
3. Brinkmann OA, Bruns F, Gosheger G, Micke O, Hertle L. (2005) Treatment of bone metastases and local recurrence from renal cell carcinoma with immunochemotherapy and radiation. World J Urol 23(3): 185 - 90
4. Coley W (1903) The Reason Status of X-ray treatment of malignant tumors. Med Rec Engl 63: 441
5. Finney R (1973) The value of radiotharpy in the treatment of hypernephroma – a clinical trial. Britsh J Urol 45:258 – 69
6. Gez E, Libes M, Bar-Deroma R, Rubinov R, Stein M, Kuten A, (2002) Postoperative irradiation in localized renal cell carcinoma: the Rambam Medeical Center experience. Tumori 88: 500-502
7. Kerst JM, Bex A, Mallo H, Dewit L, Haanen JB, Boogerd W, Teertstra HJ, de Gast GC (2005) Prolonged low dose IL-2 and thalidomide in progressive metastatic renal cell carcinoma with concurrent radiotherapy to bone and/or soft tissue metastasis: a phase II study. Cancer Imunology, Immunotherapy 54(9): 926-31
8. Lee J, Hodgson D, Chow E, Bezjak A, Catton P, Tsuji D, O'Brien M, Danjoux C, Hayter C, Warde P, Gospodarowicz MK. (2005) A phase II trial of palliative radiotherapy for metastatic renal cell carcinoma. Cancer 104(9): 1894 - 900
9. Linehan WM.., Shipley WU, Longo DL (2001) Cancer of the Kidney and Ureter. In DeVita VT, Hellman S, Rosenberg SA
10. Muacevic A, Kreth FW, Mack A, Tonn JC, Wowra B (2004) Stereotactic radiosurgery without radiation therapy providing high local tumor control of multiple brain metastases from renal cell carcinoma. Minim Invasive Neurosurg. 47(4):203-8.
11. Nielsen OS, Bentzen SM, Sandberg E, Gadeberg CC, Timothy AR (1998) Randomized trial of single dose versus fractionated palliative radiotherapy of bone metastases. Radioth Oncol 47(3): 233 - 40
12. Nomiya T, Tsuji H, Hirasawa N, Kato H, Kamada T, Mizoe J, Kishi H, Kamura K, Wada H, Nemoto K,Tsujii H (2008) Carbon Ion raition therapy for primary renal cell carcinoma: initial clinical experience. Int J Radiat Oncol Biol Phys 2008 Mar 26 [Epub ahead of print)
13. Patchell RA, Tibbs PA, Walsh JW, Dempsey RJ, Maruyama Y, Kryscio RJ, Markesbery WR, Macdonald JS, Young B (1990) A randomized trial of surgery in the treatment of single metastases to the brain. N Engl J Med. 322(8):494-500
14. Sheehan JP, Sun MH, Kondziolka D, Flickinger J, Lunsford LD (2003) Radiosurgery in patients with renal cell carcinoma metastasis to the brain: long-term outcomes andprognostic factors influencing survival and local control. J Neurosurg 98(2): 342-9
15. Smalley SR, Schray MF, Laws ER Jr, O'Fallon JR (1990) Adjuvant radiation therapy after surgical resection of solitary brain metastasis: association with pattern of failure and survival. Int J Radiat Oncol Biol Phys. 1987 Nov;13(11):1611-6
16. Steenland E, Leer JW, van Houwelingen H, Post WJ, van den Hout WB, Kievit J, de Haes H, Martijn H, Oei B, Vonk E, van der Steen-Banasik E, Wiggenraad RG, Hoogenhout J, Wárlám-Rodenhuis C, van Tienhoven G, Wanders R, Pomp J, van Reijn M, van Mierlo I, Rutten E (1999) The effect of a single fraction compared to multiple fractions on painful bone metastases: a global analysis of the Dutch Bone Metastasis Study. Int J Radiat Oncol Biol Phys. 13(11):1611-6
17. Wrinski M, Maor MH, Davis BJ, Sawaya R, Levin VA (1997) External radiation of brain metastases from renal cell carcinoma: a retrospective study of 119 patients from the M.D.Anderson Cancer Center. Int J Radiat Oncol Biol Phys 37(4): 753-9

Korrespondenzadresse

Prof. Dr. med. Günther Gademann
Direktor der Klinik für Strahlentherapie
Universitätsklinikum Magdeburg A.ö.R.
Leipziger Str. 44 39120 Magdeburg
Tel.: 0391-67 15791, Fax: 0391-67 15324
e-mail: guenther.gademann@med.ovgu.de

perspektiven durch psychonkologie

Perspektiven durch Psychoonkologie 2008: Effektivität psychoonkologischer Interventionen

Michael Koehler[1], Annette Bölter[2], Julia Lange[2], Elif Dogan[2], Viktoria Heine[2], Jörg Frommer[2]

[1] Universitätsklinik für Hämatologie/Onkologie Magdeburg
[2] Abteilung für Psychosomatische Medizin und Psychotherapie Magdeburg

Psychoonkologen sind in der ganzheitlichen Betreuung von Tumorpatienten mittlerweile unverzichtbar geworden. Sie widmen sich vor allem psychischen und sozialen Faktoren, die für die Betroffenen und auch deren Angehörigen mit einer Krebserkrankung zusammenhängen können für die Dauer einer Behandlung oder das Leben im Anschluss an diese Behandlung. Da die Psychoonkologie sich mit Aspekten der Krankheitsbewältigung von Krebspatienten auf der somatischen, emotionalen, behavioralen, kognitiven, sozialen und immunologischen Ebene befasst, erweist sich das interdisziplinäre Arbeiten in der stationären und ambulanten Patientenversorgung, bei der Durchführung von klinisch-psychoonkologischen Weiterbildungen und bei der am klinischen Bedarf ausgerichteten Gestaltung von Forschungsprojekten als vorteilhaft für alle Beteiligten. Seit nun mehr 10 Jahren findet in der Universitätsklinik für Hämatologie/Onkologie Magdeburg die integrierte psychoonkologische Versorgung von Patienten und Angehörigen erfolgreiche Anwendung. So hat sich das psychoonkologische Behandlungsangebot inzwischen beispielhaft für die gesamte Region zu einer wichtigen Säule und einem Schwerpunkt der hiesigen hämatologisch-onkologischen Versorgung entwickelt.

Die Psychoonkologie hat sich erst in den vergangenen Jahrzehnten als eigenständige Disziplin entwickelt. Nach aktuellen internationalen und nationalen Empfehlungen sollte jedoch jedem Krebspatienten ein individuelles psychoonkologisches Angebot unterbreitet werden können, je nachdem wie er und seine Angehörigen mit dieser Krise umgehen und wie sinnvoll wann psychotherapeutische Interventionen sind.
Dieser Thematik widmete sich das 2. Magdeburger Psychoonkologische Kolloquium, zu dem die Arbeitsgruppe Psychoonkologie des Tumorzentrums Madeburg/Sachsen-Anhalt e.V. am 19. September 2008 eingeladen hat. Angesprochen waren auf den Gebieten der Psychoonkologie und Onkologie klinisch oder wissenschaftlich tätige Psychologen, Ärzte, Sozialarbeiter, Pflegemitarbeiter und Seelsorger aus eigenen Praxen oder Kliniken der Region.

Effektivität psychoonkologischer Interventionen

Mit dem Eröffnungsvortrag durch Herrn Prof. Dr. Dr. Hermann Faller (Universität Würzburg) zur Effektivität psychoonkologischer Interventionen wurde eines der wichtigsten Themen der aktuellen Psychoonkologie profund vorgestellt.

Nach heutigem Stand lassen sich drei verschiedene Methoden psychosozialer Interventionen erkennen:

a) supportiv-expressive Interventionen
b) kognitiv-existentielle Interventionen
c) psychoedukative Interventionen

Anhand der Ziele lassen sich diese erkennbar unterscheiden. Steht bei den supportiv-expressiven Interventionen primär der Ausdruck von Gefühlen („express emotion") im Mittelpunkt, ist es bei den kognitiv-existentiellen Interventionen vorrangig die aktuelle Lebensbewältigung und die Trauerarbeit (Problembewältigung mit Ausrichtung auf die Zukunft) und schließlich bei psychoedukativen Behandlungsprogrammen der Aufbau von Empowerment („Selbstkompetenz" = Strategien und Maßnahmen, die geeignet sind, das Maß an Selbstbestimmung und Autonomie im Leben der Patienten zu erhöhen) und einer gelungenen aktuellen Krankheitsbewältigung (Tab. 1).

Hinsichtlich der Wirkkomponenten psychoonkologischer Interventionen zeigen sich folgende Charakteristika:

- therapeutische Orientierung: kognitiv-behaviorale Therapie vs. supportiv-expressive Therapie [4]:
  → kein Hinweis auf unterschiedliche Wirksamkeit
- Art der Intervention: kognitiv-behaviorale Therapie vs. supportiv-expressive Therapie [5-9]:
  → strukturierte psychoedukative Programme effektiver als andere Verfahren

Tabelle 1: Ziele psychoonkologischer Interventionsmethoden

Intervention	supportiv-expressiv (z.B. Spiegel 1989)	kognitiv-existentiell (z.B. Kissane 1997)	psychoedukativ (z.B. Andersen 2004)
Ziele	• Auseinandersetzung mit Problemen • Ausdruck von Gefühlen • Beziehungen in der Gruppe stärken • Sinnfindung	• Lebensbewältigung • Trauerarbeit • neue Prioritäten für die Zukunft • unterstützendes Netzwerk entwickeln	• Empowerment • Selbstwirksamkeit • Krankheitsbewältigung • bessere Kommunikation mit dem medizinischen Team • psychische Unterstützung

- Format: Gruppeninterventionen vs. Einzeltherapie [8-10]:
  → inkonsistent
- Dauer [7]:
  → längere Interventionen effektiver als kürzere
- Didaktik [10]:
  → selbstwirksamkeitsfördernde Interventionen effektiver

Unabhängig von der Wahl der Interventionstechnik lässt sich methodenübergreifend festhalten, dass psychosoziale Interventionen das emotionale Befinden und die Lebensqualität der Patienten verbessern. Dabei ist es für die Implementierung eines standardisierten psychoonkologischen Behandlungsangebotes hilfreich, sich an internationalen Leitlinien zu orientieren (z. B. National Comprehensive Cancer Network: Practice guidelines in oncology - distress management). Als mögliche Hindernisse für die Umsetzung von Leitlinien in die Versorgungspraxis werden genannt:

- **Erwartungen**
  - Ärzte erwarten, dass Patienten ihre Sorgen äußern.
  - Patienten erwarten, dass die Ärzte sie darauf ansprechen.
  - → Screening auf psychosoziale Belastungen sinnvoll
- **Zeit**
  - Ärzte befürchten, dass sie nicht genug Zeit haben.
  - → Effiziente Gespräche dauern nicht unbedingt länger
- **Kompetenz**
  - Ärzte befürchten, dass ihnen die Kompetenz fehlt.
  - → Trainingsprogramme

Für eine praktikable klinische Anwendung werden zusammenfassend folgende Komponenten der psychoonkologischen Versorgung empfohlen (z. B. Universitätsklinik für Hämatologie/Onkologie Magdeburg):

- Information
  → partizipative Entscheidungsfindung
- routinemäßiges Screening
  - Bedürfnisse
  - psychosoziale Belastung
- integrierte, gestufte Versorgung
  - für alle: niederschwelliges psychoedukatives Angebot
  - bei Bedarf: intensive psychoonkologische Therapie (Psychotherapie, Pharmakotherapie)

Insgesamt sind zunehmende Veränderungen bei der gegebenen Priorität für psychoonkologische Arbeit zu beobachten. Aktueller Beleg ist der Nationale Krebsplan, der aus der Zusammenarbeit von Bundesgesundheitsministerium, der Deutschen Krebsgesellschaft, der Deutschen Krebshilfe und der Arbeitsgemeinschaft Deutscher Tumorzentren entstanden ist. Die Sicherstellung einer ausreichenden ambulanten und stationären psychoonkologischen Versorgung wird als ausdrückliches Ziel der Versorgung von Krebspatientinnen und -patienten genannt.

Welcher Krebspatient ist posttraumatisch belastet? – Vorhersage der posttraumatischen Belastungsstörung bei Krebspatienten

Eine schwere lebensbedrohliche Erkrankung wie eine Krebserkrankung gilt als potentielles Trauma, das eine Posttraumatische Belastungsstörung (PTSD) auslösen kann (DSM-IV, 1996). Laut Bölter et al. (unveröffentlichtes Manuskript) ist das bei bis zu 12 % der Krebserkrankten der Fall. Neben einer adäquaten Diagnostik der PTSD speziell bei Krebspatienten fehlen bislang jedoch auch Daten zur frühen Identifikation von Risikopatienten. Die

vorgestellte Studie leistet durch die Überprüfung eines theoretisch fundierten Vorhersagemodells der PTSD nach einer Krebsdiagnose einen Beitrag hierzu.

Methodik: Es wurden 162 Tumorpatienten der Rehabilitationsklinik Bad Salzelmen (Schönebeck) mit heterogenen Diagnosen befragt (Hauptdiagnosegruppen: Brustkrebs (21,9 %), Prostata- und Hodentumore (18,1 %) und Kolon- und Rektumtumore (17,5 %)). Der Schweregrad der PTSD-Symptomatik wurde mit dem von Bölter et al. für das Trauma „Krebs" modifizierten Modul eines klassischen PTSD-Diagnoseinstruments (IES-R; Impact of Event Scale – revised) erhoben. Aufgrund theoretischer Vorüberlegungen wurden folgende Faktoren als Prädiktoren für die Vorhersage der PTSD nach einer Krebsdiagnose ausgewählt: das Kohärenzgefühl nach Antonovsky (mit SOC-L9 erhoben; stellt eine Ressource für die Bewältigung von Stresssituationen dar), die wahrgenommene soziale Unterstützung (mit F-SozU K-22 erhoben), die Peritraumatische Dissoziation (mit PDEQ erhoben; beinhaltet bezogen auf die Diagnosestellung z. B. das Gefühl neben sich zu stehen oder sich von außen zuzuschauen) und die Rezidivangst (mit einer Fünf-Item-Skala erhoben; stellt die Furcht vor dem Wiederkehren der Krebserkrankung dar).

Ergebnis: In der simultanen multiplen Regression – einem statistischen Verfahren, das die Zusammenhänge zwischen den einzelnen Prädiktoren bei der Vorhersage berücksichtigt – leisteten lediglich die Peritraumatische Dissoziation (β=.470) und das Kohärenzgefühl (β=-.371) signifikante Vorhersagebeiträge (p=.000). Das Gesamtmodell erklärte 54 % der Gesamtvarianz des PTSD-Schweregrades (F4; 123 = 37.044, p=.000), wobei von einem großen Effekt auszugehen ist (Effektstärke K2 = 1.17).

Diskussion: Krebspatienten mit hohem peritraumatischem Dissoziationserleben und einem als niedrig wahrgenommenen Kohärenzgefühl entwickeln ein höheres Ausmaß an PTSD-Symptomen. Nach der Diagnosestellung ist daher ein zeitnahes Screening der Patienten hinsichtlich dieser beiden Faktoren indiziert, um zu einem frühen Zeitpunkt eine PTSD-Symptomatik vorherzusagen. Da der Großteil der befragten Patienten sich stark sozial unterstützt fühlt, kann die soziale Unterstützung vermutlich nur ungenügend zwischen den Patienten differenzieren und ist daher für die PTSD-Vorhersage unbedeutend. Der unbedeutende Beitrag der Rezidivangst ist möglicherweise auf Mängel des Erhebungsinstruments zurückzuführen.

Lebensqualität bei Patienten während der Hochdosistherapie mit autologer Stammzelltransplantation

Prospektive Verlaufsuntersuchungen zur gesundheitsbezogenen Lebensqualität (HRQOL) als onkologische Outcome-Variable sind bei hämatologisch-onkologischen Patienten während der Hochdosis-Chemotherapie mit autologer peripherer Blutstammzelltransplantation (PBSCT) immer noch unzureichend belegt. Insbesondere fehlen Erhebungen zu behandlungsrelevanten Zeitpunkten aus Perspektive von Onkologen und Patienten. Bisherige Untersuchungen orientierten die Messzeitpunkte der Erhebung allein am onkologischen Behandlungsprotokoll aus, d. h. beispielsweise wurde der Messzeitpunkt 3 auf den Tag 10 nach autologer PBSCT festgelegt. Dieses Studiendesign zeugt jedoch von einem geringen Bezug zum individuellen Erleben der Patienten des stationären Behandlungsverlaufes.
Methode: 52 Patienten wurden zu den Zeitpunkten T1) Stammzellmobilisierung und anschließende Stammzellseparation, T2) Gabe der Hochdosis-Chemotherapie und T3) Entlassung bei ihrer ersten Behandlung mit autologer PBSCT zur gesundheitsbezogenen Lebensqualität mittels SF-36 (medical outcomes study-36 Short Form Health Survey) befragt. Die Psychoonkologische Basisdokumentation wurde ergänzend zu T1 eingesetzt. Als Referenzsysteme wurden der Vergleich zu T1 (Baseline) und der deutschen Normstichprobe des SF-36 genutzt.
Ergebnisse: Für die Verlaufsuntersuchung zeigt sich die signifikante Abnahme ($p < 0{,}01$) der HRQOL bzgl. körperlicher Gesundheit, körperlicher Funktionsfähigkeit, körperlicher Rollenfunktion und Schmerzen. Demgegenüber bleiben psychische Gesundheit, allgemeine Gesundheitswahrnehmung und emotionale Rollenfunktion unverändert. Der Vergleich zur deutschen Normstichprobe zeigt, dass während der akuten Behandlungsphase (T2-T3) eine erhebliche signifikante Minderung der HRQOL zu beobachten ist; jedoch zu keinem Zeitpunkt eine vergleichsweise Minderung des psychischen Wohlbefindens.
Diskussion: Die Ergebnisse werden unter Berücksichtigung von möglichen Determinanten der HRQOL diskutiert: Lebensqualität unterliegt fast ausschließlich der subjektiven Beurteilung von Patienten. Zahlreiche Untersuchungen zu möglichen Prädiktoren der gesundheitsbezogenen Lebensqualität konnten nachweisen, dass sie sehr viel mehr von innerpsychischen Variablen (z. B. emotionale Labilität, Depressivität) als von objektiven Personen- oder Krankheitsparametern (z. B. Alter,

Geschlecht, Gesundheit) abhängen kann [11,12]. Die individuell-persönliche Bewertung durch Patienten der Hochdosis-Chemotherapie mit autologer PBSCT vornehmlich zwischen Hoffen und Bangen [13,14] verdeutlicht das spezifische Wesen dieses onkologischen Behandlungskonzeptes.
Fazit: Der subjektiven Beurteilung der Behandlungssituation durch den einzelnen Patienten gilt es Aufmerksamkeit zu schenken. Im Rahmen der Arzt-Patient-Kommunikation sind Sensibilität und Bewusstsein für wechselnde Beeinträchtigungen und Bedürfnisse der Patienten erwünscht. Eine insbesondere individuell ausgerichtete psychoonkologische Betreuung der Patienten wird empfohlen für den gesamten Behandlungsverlauf der Hochdosistherapie mit autologer Stammzelltransplantation.

Subjektive Krankheitstheorien bei Patienten mit akuter Leukämie bei Abschluss der stationären Behandlung

Gegenstand der Untersuchung ist das subjektive Krankheitserleben und die Krankheitsbewältigung von Patienten mit akuter Leukämie. Von besonderem Interesse ist die Erfassung von subjektiven Krankheitstheorien, die einen wichtigen Bestandteil der Krankheitsverarbeitung darstellen. Dabei geht es um die eigenen Konzepte der Patienten hinsichtlich Wesen und Ursachen der Erkrankung und die Auswirkungen dieser Konzepte auf Prognoseeinstellungen und Beeinflussungserwartung. Um die Vielfältigkeit, Widersprüchlichkeit und Wandelbarkeit subjektiver Krankheitstheorien erfassen zu können, wurde ein qualitatives Studiendesign (Interviewtechnik) gewählt. Im Rahmen einer Interview-follow-up Studie wurden mit 12 Patienten zu drei Zeitpunkten (T1: eine Woche nach Diagnosestellung; T2: bei Aufnahme des zweiten Therapiezyklus; T3: nach Abschluss des letzten Therapiezyklus) Leitfadeninterviews geführt, die folgende Dimensionen abdeckten: Krankheitserleben, soziobiographische Determinanten und persönliche Interpretationskontexte. Die transkribierten Interviews wurden mittels inhaltsanalytischer Methoden ausgewertet (Grounded Theory, Qualitative Inhaltsanalyse).
Es wurden die folgenden Ergebnisse zu Zeitpunkt T3 vorgestellt: Die Patienten sind im Verlauf ihrer Erkrankung nicht zu Experten ihrer Krankheit geworden. Neben Verständnis- und Verbildlichungsschwierigkeiten der Erkrankung liegen die Gründe für das Unwissen vor allem in Vermeidungs- und Verleugnungsprozessen. Die fehlenden Ursachenvorstellungen führen zu Gefühlen von Verunsicherung und Hilflosigkeit. Bei fast allen Patienten haben sich sozial-externale Kontrollüberzeugungsmuster (d. h. der Krankheitsverlauf ist abhängig vom Handeln Anderer) ausgebildet, die ein von Compliance geprägtes Verhalten nach sich ziehen. Darüber hinaus haben sie einen adaptationsfördernden Einfluss: die Patienten sind von dem Einfluss der Chemotherapie so überzeugt, dass sie die Anforderungen der Ärzte bedingungslos erfüllen. Im Verlauf der Erkrankung greifen die Patienten auf eher unspezifische Bewältigungsstrategien zurück, die sich anhand erstellter Typologien gut darstellen lassen: Der Typ A (Patienten, die sich an positiven Erfahrungen festhalten) lässt erkennen, dass massive Ängste und negative Erfahrungen von Hoffnungen überschattet werden, um die Situation besser auszuhalten. Der Typ B (Patienten, die ihrer Krankheit den Kampf erklären) hat einen fighting spirit entwickelt. Zum einen steht Kampf im Mittelpunkt der bewussten Ablehnung medizinischer Informationen, zum anderen stellt sich Kampf ebenso als Gegenstand eines aktiven Prozesses dar, der mit Informationsaneignung und Eigeninitiative assoziiert ist. Der Typ C (Patienten, die Informationen bewusst vermeiden) versucht sich vor negativen Affekten zu schützen, indem er Informationen aus dem Weg geht oder negative Erfahrungen so umdeutet, dass sie positiv erscheinen. Der Typ D (Patienten, die ihre Krankheit und die Therapie erdulden) bringt den Ärzten bedingungsloses Vertrauen entgegen und erträgt die Therapie im Sinne von „Augen zu und durch“. Der Typ E (Patienten, die versuchen eine realistische Sicht zu behalten) ist bestrebt negative Gefühle zu vermeiden, indem er eine objektive Sicht auf das Geschehen einnimmt.
Es wird deutlich, dass die Reduktion der Angst im Rahmen der Krankheitsbewältigung einen weitaus höheren Stellenwert besitzt, als der damit einhergehende Kontrollverlust. Obwohl die Therapie beendet ist, ist der Prozess der Krankheitsverarbeitung noch in vollem Gang. Die Angst vor einem Rezidiv und die Angst vor dem Tod sind noch nicht überwunden und Verleugnungsprozesse sind in diesem Zusammenhang noch immer erkennbar. Es

besteht demnach eine große Notwendigkeit darin, rechtzeitig zu erkennen, ob und wie viel psychologische Unterstützung ein Patient auch nach Ende der Therapie trotz seiner Normalisierungsbemühungen benötigt.

Die Rolle von Träumen in autobiographisch narrativen Interviews mit Überlebenden einer akuten Leukämie

Im Rahmen einer Studie zur biographischen Krankheitsverarbeitung wurden mittels autobiographisch-narrativer Interviews Überlebende einer akuten Leukämie befragt (N=17, mind. 1 Jahr behandlungsfrei; Interviewlänge: 60-180 min). Autobiographisch-narrative Interviews sind umfassende und spontane Erzählungen, die durch einen vom Interviewer initiierten erzählgenerierenden Stimulus ausgelöst werden (z. B. „Ich möchte Sie bitten, mir ihre Lebensgeschichte zu erzählen, all die Erlebnisse, die für Sie persönlich wichtig waren. Sie können sich dazu so viel Zeit nehmen, wie Sie möchten.“). Der Interviewte erzählt frei mit eigener Relevanzsetzung. Der Terminus Verlaufskurve des Erleidens beschreibt einen sozialen und biographischen Prozessablauf, der durch persönliche Erfahrungen insbesondere des Erleidens charakterisiert ist. Diese Erleidensprozesse zerschlagen die intentionale Ordnung des Handelns und degradieren die Handlungskompetenzen der Betroffenen. In der Folge verhalten sich die Betroffenen nicht mehr aktiv, sondern reaktiv, also durch erlebte Ereignisse (z. B. Krebsdiagnose) und deren Rahmenbedingungen (z. B. onkologische Behandlung) beeinflusst. Diese Erfahrungen erzwingen Reflexionen, Erklärungsversuche, Versuche der neuen Situationsdefinition und Versuche der Entwicklung von Wegen und Mustern des Bearbeitungs-, Kontroll- und Ausweghandelns.
Die Erkrankung der akuten Leukämie erfordert eine intensive und aggressive Chemotherapie, trotz derer mehr als die Hälfte der Erkrankten stirbt. Die instabile Krankheitssituation verlangt zudem schnelles medizinisches Handeln. Die Patienten finden zwischen Diagnosestellung und Therapiebeginn somit kaum Gelegenheit, die Geschehnisse zu realisieren oder sich mit ihrer Familie zu beraten. In der Zeit nach der als traumatisch erlebten Diagnose müssen die Patienten lernen, mit ihrer Krankheit umzugehen und ihre Biographie neu entwerfen.
Es wurde eine zentrale Frage der aktuellen Studie vorgestellt: Wie gelingt es Menschen mit einer akuten Leukämie, den Schock und die Traumatisierung durch die tödliche Bedrohung zu verarbeiten? Hierzu wurde zunächst die akute Leukämie als Auslöser für eine Verlaufskurve des Erleidens dargestellt und dann zwei Traumbeispiele präsentiert. Es wurden zwei Aspekte beleuchtet: welche Relevanz schreiben die Patienten den Träumen zu und welche Rolle hat diese Deutung für das Entrinnen aus der Verlaufskurve des Erleidens.
Der Beginn der Verlaufskurve des Erleidens verlief bei den beiden vorgestellten Patientinnen, so wie bei den anderen Patienten der Studie, in ähnlicher Weise. Die Patienten berichteten vor dem ersten Arztbesuch und der Diagnose der akuten Leukämie von allgemeiner Ermattung, erkältungsähnlichen Symptomen oder dass Tests bei Voruntersuchungen für eine andere Erkrankung Unstimmigkeiten im Blutbild ergaben. Beim Entkommen aus der Verlaufskurve zeigten die Befragten unterschiedliche Entrinnensstrategien. Träume wurden als eine mögliche Entrinnensstrategie aus der Verlaufskurve des Erleidens vorgestellt. Patientin 1 träumte, sie würde von düsteren Personen verfolgt, denen sie im Traum entkommen konnte. Sie deutete diese als personifizierte Krebserkrankung. Der Traum ließ sie eine kämpferische Haltung gegenüber der Krankheit entwickeln. Sie konnte die düsteren Personen (sinnbildlich die Krebserkrankung) im Traum von sich stoßen und glaubte somit daran, auch in der Realität den Kampf aufnehmen zu können. Patientin 2 rang im Traum mit dem „leibhaftigen“ Tod und besiegte ihn. Hier wurde die Krebserkrankung durch die Figur des Todes personifiziert. Da eine akute Leukämie nicht lokalisierbar und damit keine Verbildlichung möglich ist (z. B. gegenüber Röntgenbild bei Mamma-Ca), wurde es der Patientin durch die Figur des Todes ermöglicht, einen konkreten und lokalisierbaren Gegenstand zu bekämpfen.

Zusammenfassend kann gesagt werden, dass Träume die Patienten mit dem eigenen möglichen Tod konfrontierten. Dies wirkte wie ein 'Wachrütteln' aus einem lethargischen bis stark abwehrenden Zustand und entfachte eine kämpferische Haltung gegenüber der Krankheit. Die Patientinnen waren wieder fähig ihr Leben subjektiv selbst zu bestimmen und konnten somit der Fremdbestimmung durch die Krebserkrankung entgegenwirken.

Zusammenfassung

Das Magdeburger Psychoonkologische Kolloquium hatte bereits im letzten Jahr großen Anklang bei Fachkollegen aus ganz Sachsen-Anhalt gefunden. Mit der jährlichen Fortsetzung dieser Veranstaltungsreihe konnte auch 2008 daran angeknüpft werden. Insbesondere bietet das Kolloquium die

Gelegenheit zur offenen und kritischen Diskussion aktueller psychoonkologischer Themen.

Literatur

1. Spiegel D, Bloom JR, Kraemer HC, Gottheil E.Effect of psychosocial treatment on survival of patients with metastatic breast cancer. Lancet. 1989; 2:888-891.
2. Kissane DW, Bloch S, Miach P, Smith GC, Seddon A, Keks N. Cognitive-existential group therapy for patients with primary breast cancer-techniques and themes. Psychooncology. 1997; 6:25-33.
3. Andersen BL, Farrar WB, Golden-Kreutz DM, Glaser R, Emery CF, Crespin TR, Shapiro CL, Carson WE 3rd.Psychological, behavioral, and immune changes after a psychological intervention: a clinical trial. J Clin Oncol. 2004; 22:3570-3580.
4. Hewitt M, Herdman R, Holland J (eds): The effectiveness of psychosocial interventions for women with breast cancer, in Meeting Psychosocial Needs of Women with Breast Cancer, Institute of Medicine and National Research Council of the National Academies. Washington, DC, The National Academies Press, 2004, pp 95-132.
5. Andersen BL: Biobehavioral outcomes following psychological interventions for cancer patients. J Consult Clin Psychol. 2002; 70:590-610.
6. Ross L, Boesen EH, Dalton SO, Johansen C.Mind and cancer: does psychosocial intervention improve survival and psychological well-being? Eur J Cancer. 2002; 38:1447-1457.
7. Rehse B, Pukrop R. Effects of psychosocial interventions on quality of life in adult cancer patients: meta analysis of 37 published controlled outcome studies. Patient Educ Couns. 2003; 50:179-186.
8. Sheard T, Maguire P. The effect of psychological interventions on anxiety and depression in cancer patients: results of two meta-analyses. Br J Cancer. 1999; 80:1770-1780.
9. Zimmermann T, Heinrichs N, Baucom DH."Does one size fit all?" moderators in psychosocial interventions for breast cancer patients: a meta-analysis. Ann Behav Med. 2007; 34:225-239.
10. Graves KD. Social cognitive theory and cancer patients' quality of life: a meta-analysis of psychosocial intervention components. Health Psychol. 2003; 22:210-209.
11. Diener E, Suh E, Lucas RE, Smith HL. Subjective well-being: Three decades of progress. Psychol Bull. 1999; 125:276-302.
12. Herschbach P. Das „Zufriedenheitsparadox" in der Lebensqualitätsforschung. Wovon hängt unser Wohlbefinden ab?. Psychother Psychosom Med Psychol. 2002; 52:141-50.
13. Cohen MZ, Ley CD. Bone marrow transplantation: the battle for hope in the face of fear. Oncol Nurs Forum. 2000 Apr;27(3):473-80.
14. Saleh US, Brockopp DY.Hope among patients with cancer hospitalized for bone marrow transplantation: a phenomenologic study. Cancer Nurs. 2001; 24:308-14.

Korrespondenzadresse

Dipl.-Psych. Michael Koehler
Universitätsklinikum Magdeburg A.ö.R.
Zentrum für Innere Medizin
Klinik für Hämatologie/Onkologie
Leipziger Straße 44
D 39120 Magdeburg
Tel. 0391-67-13307 oder -13266
Fax 0391-67-13267
e-mail: michael.koehler@med.ovgu.de

Aktuelle Beschlüsse des Gemeinsamen Bundesausschusses (G-BA)

Merkblatt über Früherkennungsuntersuchung auf Gebärmutterhalskrebs liegt vor

(BAnz. Nr. 174 (S. 4113) vom 14.11.2008)

Seit einem Jahr gilt die durch den G-BA im Auftrag des Gesetzgebers beschlossene Regelung, dass sich gesetzlich Versicherte, die von der reduzierten Belastungsgrenze gemäß § 62 SGB V („Chroniker-Richtlinie") profitieren wollen, von einer Ärztin oder einem Arzt mit Erreichen des Anspruchsalters einmalig über Vor- und Nachteile der jeweiligen Früherkennung beraten lassen müssen. Als Grundlage für die Beratungen zu diesen Früherkennungsuntersuchungen dienen die entsprechenden Merkblätter.
Die Regelung gilt derzeit für Früherkennungsuntersuchungen von Brust-, Darm- und Gebärmutterhalskrebs.

Positronenemissionstomographie (PET) beim kleinzelligen Bronchialkarzinom

Beschluss tritt zum 1.1.2009 in Kraft

Im Bereich der Onkologie nutzt die PET den erhöhten Tumorstoffwechsel und andere spezifische patho-physiologische Prinzipien zum Nachweis von Malignomen und zur Ganzkörperdiagnostik aus. Aufgrund des stark vermehrten Glukosemetabolismus der meisten soliden Tumore und der Lymphome wird in der klinischen Praxis fast ausschließlich das Glukoseanalogon 2-F-18-Fluoro-2-Deoxy-D-Glukose (F-18 FDG) eingesetzt. Mit der FDG-PET ist es möglich, quantitative Veränderungen des Glukosestoffwechsels nachzuweisen und damit die CT- und MRT-Bildgebung bei spezifischen Fragestellungen entscheidend zu ergänzen.

Seit 2005 bzw. 2007 ist das PET für die Indikation nicht-kleinzelliges Bronchialkarzinoms (NSCLC) Bestandteil der Versorgung im stationären und ambulanten Bereich.
Seit März und Juni 2008 liegen Beschlüsse vor, die Indikation kleinzelliges Bronchialkarzinom als Bestandteil sowohl der Richtlinie Methoden Krankenhausbehandlung als auch der vertragsärztlichen Versorgung aufzunehmen.

- Bestimmung des Tumorstadiums von kleinzelligen Lungenkarzinomen einschließlich der Detektion von Fernmetastasen, es sei denn, dass vor der PET-Diagnostik ein kurativer Therapieansatz nicht mehr möglich erscheint.
- Nachweis eines Rezidivs bei primär kurativ behandelten Patienten bei begründetem Verdacht, wenn durch andere bildgebende Verfahren ein lokales oder systemisches Rezidiv nicht gesichert oder nicht ausgeschlossen werden konnte.

Wesentliche Bestandteile des aktuellen Beschlusses sind Vorgaben zur Qualitätssicherung, die bei der Durchführung der PET berücksichtigt werden müssen, um den größtmöglichen Patientennutzen bei der Anwendung dieser Methode zu gewährleisten. Dazu gehören Qualifikation der behandelnden Ärzte und Vorgaben zur Zusammenarbeit verschiedener Ärztegruppen, um eine optimale Planung der erforderlichen Therapie zu gewährleisten, und die Gerätequalität.

Kommentar zur Bekanntmachung:

Die PET, idealerweise in Kombination mit einer CT als PET-CT, ist eine weltweit etablierte Methode in der onkologischen Diagnostik, deren besonderer Wert keiner erneuten Begründung bedarf. In Deutschland wurde die Methode bisher nur sehr zögerlich in den Leistungskatalog der GKV aufgenommen. In der Diagnostik, im Staging und in der Verlaufsbeurteilung des Bronchialkarzinoms zeichnet sich die PET vor allem durch einen sehr hohen negativen Vorhersagewert hinsichtlich des Befalls der hilären und mediastinalen Lymphknoten sowie des Vorliegens von Fernmetastasen aus. Weiterhin ist die Methode geeignet zur Dignitätsbeurteilung unklarer peripherer pulmonaler Rundherde. Ein negativer PET Befund schließt Malignität mit hoher Wahrscheinlichkeit aus.
Bei ca. 20 % der Patienten mit einer Lungenkrebserkrankung liegt ein kleinzelliges Bronchialkarzinom

(„small celllung cancer“ = SCLC) vor. Diese Tumorentität ist durch eine sehr hohe Wachstumsgeschwindigkeit, eine frühe Metastasierungstendenz und eine meist ungünstige Prognose gekennzeichnet. Auf Grund der biologischen Eigenschaften des SCLC liegen bei der Mehrzahl der Patienten bereits zum Diagnosezeitpunkt Fernmetastasen vor.

Die Klassifikation der kleinzelligen Bronchialkarzinome folgt neben dem TNM-System auf Grund der therapeutischen Konsequenzen der bewährten Einteilung in „limited disease“ = LD (auf einen Hemithorax beschränkt) und in „extensive disease I“ = EDI (Ausbreitung über einen Hemithorax hinaus) und „extensive disease II“ = EDII (Vorliegen von Fernmetastasen). Sehr selten ist das Stadium „very limited disease“ = VLD, d.h. ein lokal begrenzter Tumor ohne Befall der mediastinalen Lymphknoten (maximal N1). Die klinische Bedeutung dieser Klassifikation besteht darin, dass im Stadium LD eine Kombination aus Chemotherapie und Strahlentherapie (sequentiell oder simultan) möglich ist, was eine potentiell kurative Behandlung ermöglicht. Im Stadium VLD hat die Chirurgie in einem multimodalen Therapiekonzept einen etablierten Stellenwert. Im Stadium ED bleibt die Chemotherapie die einzige - palliative - Therapieoption. Eine Heilung ist bei Patienten, bei denen Fernmetastasen vorliegen, nicht möglich. Das kleinzellige Bronchialkarzinom zeigt initial meist ein sehr gutes Ansprechen auf eine zytostatische Chemotherapie. Rezidive sind jedoch häufig und verlaufen dann oft therapierefraktär.

Aus den skizzierten Therapiekonzepten folgt, dass es eine unabdingbare Voraussetzung für eine adäquate Therapieplanung bei Patienten mit kleinzelligem Bronchialkarzinom ist, ein zuverlässiges mediastinales Staging und einen sicheren Nachweis bzw. Ausschluss von Fernmetastasen durchzuführen. So wäre es nicht sinnvoll, ein PET durchzuführen, wenn z. B. ein Stadium ED II durch den sonographischen Nachweis von Lebermetastasen bereits verifiziert wurde. Bei Patienten hingegen, bei denen eine potenziell kurative - aber auch beeinträchtigende - Therapie, d. h. eine Radiochemotherapie ggf. mit Lungenresektion geplant ist, sind ein sicherer Metastasenausschluss und ein adäquates mediastinales Staging mittels PET (PET-CT) sinnvoll. Dies erspart Patienten, bei denen nur noch eine palliative Chemotherapie möglich ist, belastende, die Prognose nicht verbessernde und auch teure Therapien. Es ist in Studien überzeugend gezeigt worden, dass die Anwendung einer PET bei einem relevanten Prozentsatz von Patienten die initiale Stadieneinteilung und das therapeutische Procedere verändert. Es ist zu vermuten, dass die Methode bei indikationsgerechter Anwendung beim SCLC kosteneffektiv ist.
Bei Patienten mit primär kurativ intendierter Therapie kann die Diagnostik von Rezidiven schwierig sein, da oft ausgedehnte narbige Veränderungen nach Radiochemotherapie vorliegen. In dieser Situation ist ein PET-CT hilfreich. Auch in dieser Situation sollte das Rezidiv nicht schon mit konventionellen Methoden evident sein.
Ein weiteres potenzielles Anwendungsgebiet der PET in der Behandlung des kleinzelligen Bronchialkarzinoms ist die frühzeitige Evaluierung des therapeutischen Ansprechens (Veränderungen der SUV). Diesbezüglich ist die Datenlage noch widersprüchlich und folgerichtig handelt es sich nicht um eine etablierte Indikation für die Anwendung des PET beim SCLC.

Zusammenfassend halte ich die mit dem Beschluss des GBA zugelassenen Indikationen für die Durchführung einer PET bei Patienten mit einem kleinzelligen Bronchialkarzinoms für sinnvoll, aber für diese Tumorentität auch für ausreichend. Sie entsprechen im Wesentlichen den aktuellen Empfehlungen. Der Beschluss ist ausdrücklich zu begrüßen.

PD Dr. med. Jens Schreiber
Chefarzt des Fachbereiches für Pneumologie
Universitätsklinikum Magdeburg A.ö.R.
Leipziger Str.44
39120 Magdeburg
e-mail: jens.schreiber@med.ovgu.de

Literatur

1. Brink I, Schumacher T, Mix M et al.: Impact of [18F]FDG-PET on the primary staging of small-cell lung cancer. Eur J Nucl Med Mol Imaging 2004; 31: 1614-20.
2. Fischer BM, Mortensen J, Langer SW et al.: PET/CT imaging in response evaluation of patients with small cell lung cancer. Lung Cancer 2006; 54: 41-9.
3. Fischer BM, Mortensen J, Langer SW et al.: A prospective study of PET/CT in initial staging of small-cell lung cancer: comparison with CT, bone scintigraphy and bone marrow analysis.
Ann Oncol (England) 2007; 18: 338-45.
4. Niho S, Fujii H, Murakami K et al.: Detection of unsuspected distant metastases and/or regional nodes by FDG-PET [corrected] scan in apparent limited-disease small-cell lung cancer. Lung Cancer 2007; 57:328-33.
5. Pandit N, Gonen M; Krug L et al.: Prognostic value of [18F] FDG-PET imaging in small cell lung cancer. Eur J Nucl Med Mol Imaging 2003; 30:78-84.
6. Samson DJ, Seidenfeld J, Simon GR et al.: Evidence for management of small cell lung cancer: ACCP evidence-based clinical practice guidelines (2nd edition). Chest (United States), 2007; 132: 314S-323S.
7. Vinjamuri M, Craig M, Campbell-Fontaine A et al.: Can positron emission tomography be used as a staging tool for small-cell lung cancer? Clin Lung Cancer (United States) 2008; 9: 30-4.

PD Dr. med. Martin Mohren – neuer Chefarzt im Johanniter Krankenhaus Genthin-Stendal

PD Dr. Martin Mohren ist seit September 2008 Chefarzt der Abteilung Hämatologie/Onkologie des Johanniter Krankenhauses Stendal.

Dr. Mohren begann nach seinem Studium der Humanmedizin (1984-1991) an der Universität Bochum und St.Louis die Weiterbildung zum Facharzt für Innere Medizin an der Universität Ulm in der Abteilung Innere Medizin III (Hämatologie/Onkologie, Infektiologie, Rheumatologie) und an der Universität Tübingen in der Abteilung Innere Medizin II (Hämatologie/Onkologie, Rheumatologie/Klinische Immunologie).
An der Universität Bochum promovierte er 1992 zum Thema „Die molekulare Basis des Komplement C2-Mangels.
In Tübingen schloss er 1998 die Facharztausbildung ab und erwarb die Anerkennung der Teilgebiete Hämatologie/Internistische Onkologie und Rheumatologie/Klinische Immunologie.

Als Oberarzt begann er 2001 seine klinische und wissenschaftliche Tätigkeit in Magdeburg in der Klinik für Hämatologie/Onkologie. Die hiesige Fakultät habilitierte ihn 2006. Das Thema seiner Habilitationsschrift war „Thromboembolische Komplikationen bei Patienten mit malignen Lymphomen und akuten Leukämien: Inzidenz und Gerinnungsanalysen“. Weitere Schwerpunkte seines wissenschaftlichen Interesses sind Stammzelltransplantationen bei Autoimmunerkrankungen, Infektionen bei Patienten mit bösartigen Bluterkrankungen und Studien zur Therapie von Patienten mit Lymphdrüsenkrebs.

Die klinischen Schwerpunkte lagen in der Behandlung von Patienten mit akuten und chronische Leukämien, Lymphdrüsenkrebserkrankungen, Plasmozytomen, Aplastischen Anämien, Autoimmunerkrankungen und Sarkomen. Auch die morphologische Diagnostik (Mikroskopie), die autologe Blutstammzelltransplantation, das Problem der Infektionen bei abwehrgeschwächten Patienten und Gerinnungsstörungen gehörten zum Spektrum der klinischen Tätigkeit.
Mit Beginn des Jahres 2007 übernahm er kommissarisch die Leitung der Klinik für Hämatologie/Onkologie der Universität Magdeburg.

Dr. Mohren war während seiner Tätigkeit im hiesigen Universitätsklinikum ein wichtiger Ansprechpartner in der interdisziplinären Zusammenarbeit im Tumorzentrum. So engagierte er sich in der Arbeitsgruppe Hämatologie, Leukämien und Lymphome und für die organunabhängigen interdisziplinären Tumorkonferenzen, die nach wie vor allen Kolleginnen/Kollegen innerhalb und außerhalb der Universität offen stehen. Auch in seiner neuen Tätigkeit wird er im Tumorzentrum aktiv sein.

Wir wünschen ihm gutes Gelingen seiner Vorhaben.

Prof. Dr. med. Holger Amthauer – neuer Leiter des Bereichs Nuklearmedizin der medizinischen Fakultät Magdeburg

Prof. Dr. med. Holger Amthauer wurde auf die W2-Professur für Nuklearmedizin an die Otto-von-Guericke-Universität Magdeburg berufen und leitet seit dem 1. Juli 2008 den Bereich Nuklearmedizin der Universitätsklinik für Diagnostische Radiologie und Nuklearmedizin.

Der gebürtige Göttinger hat von 1986 bis 1993 Humanmedizin studiert in Budapest, Giessen und in München. Anschließend nahm er eine Tätigkeit als Wissenschaftlicher Mitarbeiter im Bereich der Nuklearmedizin der Klinik für Strahlenheilkunde der Charité Berlin, Campus Virchow-Klinikum, auf. Die Ausbildung zum Facharzt für Nuklearmedizin hat er im Jahr

2000 an der Klinik für Strahlenheilkunde der Charité abgeschlossen. Im selben Jahr wurde er Leitender Oberarzt dieses Bereiches.

Im November 2006 habilitierte er sich und erhielt die Lehrbefugnis für das Fachgebiet Nuklearmedizin. Seit 2006 war er bis zu seiner Berufung an die Universität Magdeburg im selben Klinikum als Leitender Arzt des Ambulanzzentrums des Fachgebietes Nuklearmedizin tätig. Wissenschaftliche Schwerpunkte stellen die Weiterentwicklung der molekularen Bildgebung für die Diagnostik und Therapiesteuerung in der Onkologie, die Mikrotherapie und die Frühdiagnostik von neurodegenerativen Erkrankungen und der Demenz dar.

PI Pressestelle der Medizinischen Fakultät der Otto-von-Guericke-Universität Magdeburg

FORTBILDUNGSVERANSTALTUNGEN - TERMINE

Symposium

Neue Strukturen und neue Entwicklungen in der Diagnostik und Therapie von Hautkrebs

28. Januar 2009; 16.00 Uhr - 20.00 Uhr
Tagungszentrum im Klinikum Dorothea Christiane Erxleben Quedlinburg GmbH

1. ANKÜNDIGUNG

12. Onkologie Workshop

„Fachübergreifende Zusammenarbeit in der Onkologie“

06./07. März 2009

Interdisziplinäre Fortbildungsveranstaltung

Der geriatrische Tumorpatient

22. April 2009, 17.00 Uhr - ca. 19.00 Uhr

Mitgliederversammlung und Fortbildungsveranstaltung

Onkologische Versorgungskonzepte – Was ist sinnvoll?
Sicht der Krankenkassen
Sicht der Leistungserbringer

17. Juni 2009, 17.00 Uhr - ca. 19.00 Uhr

Fortbildungsveranstaltung für den Bereich Pflege

Onkologische Therapien – Chirurgie
Termin: 6. Mai

Onkologische Therapien – Zytostatika- und Immuntherapie
Termin: 16. September

Treffen der AG Palliativmedizin

Termine: 25. Februar, 27. Mai, 02. September, 25. November

Tumorzentrum Magdeburg/Sachsen-Anhalt e.V.
Universitätsklinikum A.ö.R.
Leipziger Straße 44
39120 Magdeburg

http://www.med.uni-magdeburg.de/tzm/
e-mail: tumorzentrum@med.ovgu.de